PAEDIATRICA Vol. 21 No. 5 2010

Vorgehen bei kindlicher Toxoplasmose

Bernard Vaudaux*, Christoph Rudin**, Thomas Ferry*, Christian Kind***
Übersetzung: Rudolf Schlaepfer, La Chaux-de-Fonds

Einführung

Das Risiko einer Toxoplasmose-Serokonversion im Verlaufe einer Schwangerschaft hat in der Schweiz im Verlaufe der letzten zwei Jahrzehnte beträchtlich abgenommen, von 1.2% zu Beginn der 1990er Jahre auf derzeit 0.13%[1]. Diese Feststellung hat zur Empfehlung des Bundesamtes für Gesundheit vom Dezember 2008 geführt, während der Schwangerschaft kein serologisches Toxoplasmosescreening mehr durchzuführen[2]. Diese Empfehlung stützt sich auf die Tatsache, dass nach zwanzigjähriger Beobachtungszeit keine Evidenz dafür besteht, dass die antiparasitäre Behandlung aufgrund einer Serokonversion bei der Schwangeren das Risiko der transplazentären Übertragung reduziert, oder dass die vorbeugende, unmittelbar bei Geburt einsetzende präemptive Behandlung des asymptomatischen Kindes die Ausprägung nachfolgender akuter Krankheitszeichen vermindert[3].
Das Risiko einer akuten Toxoplasmose während der Schwangerschaft ist jedoch nicht gleich Null, und landesweit sind jährlich etwa 33 Fälle konnataler Infektion zu erwarten, wovon 4 bis 5 ab Geburt Symptome aufweisen[4]. Kinderärzte können also in die Lage kommen, Kinder mit einer angeborenen Toxoplasmose behandeln zu müssen. Mit der vorliegenden Arbeit wollen wir ein differenziertes Vorgehen, je nach Umständen der Diagnose und Alter des Kindes, vorschlagen.

Ganz pragmatisch können drei Kategorien von Patienten unterschieden werden, die jeweils eine verschiedene Vorgehensweise erfordern:

1. Neugeborene und < 12-monatige Säuglinge mit Verdacht auf vorgeburtlichen Toxoplasmose-Infekt der Schwangeren.
2. Neugeborene und < 12-monatige Säuglinge, bei welchen die Diagnose auf Grund klinischer Befunde oder einer positiven spezifischen Serologie (IgM oder IgA) vermutet wird.
3. Kinder ≥12 Monate, bei denen die Diagnose auf Grund klinischer Befunde vermutet wird.

Neugeborene und < 12-monatige Säuglinge mit Verdacht auf vorgeburtlichen Toxoplasmose-Infekt der Schwangeren

Diese Kategorie umfasst Kinder, deren Mutter während der Schwangerschaft eine bestätigte oder vermutete akute Toxoplasmose durchgemacht hat. Die mütterliche Infektion gilt als bestätigt wenn eine Serokonversion (IgG, IgM oder IgA) während der Schwangerschaft dokumentiert wurde. Der Begriff Serokonversion bedeutet zwingend den Nachweis einer Antikörperklasse, deren Fehlen zuvor dokumentiert wurde. In allen übrigen Fällen, insbesondere wenn während der Schwangerschaft IgM (und/oder IgA) ohne Nachweis einer Serokonversion festgestellt werden, kann die mütterliche Infektion nur vermutet werden. Zieht man die hohe Sensitivität der derzeitigen serologischen Methoden und das bei uns geringe Risiko einer akuten Schwangerschafts-Toxoplasmose in Betracht, dann bedeutet die Gegenwart von IgM und/oder IgA alleine nicht unbedingt eine Infektion während der Schwangerschaft.

Gesamthaft ist die Wahrscheinlichkeit einer Infektion bei den Kindern dieser Kategorie gering. In diesen Fällen ist der Nachweis eines möglichen «Risikofaktors» hilfreich *(Algorithmus A)*, der eine erhöhte Wahrscheinlichkeit untermauern und eine genauere Abklärung rechtfertigen würde, insbesondere die Suche nach Befunden, die der einfachen klinischen Untersuchung entgehen. Anerkannte Risikofaktoren sind der Nachweis von spezifischen IgM und/oder IgA im peripheren Blut, ein spezifischer IgG-Spiegel >300 IE/ml im Nabelschnurblut* und eine nachgewiesene mütterliche IgG-Serokonversion im Verlaufe der Schwangerschaft. Die antiparasitäre Behandlung während der Schwangerschaft gehört ebenfalls zu den Risikofaktoren, da sie die Immunantwort der Schwangeren schwächen kann. Das Infektionsrisiko beim Neugeborenen wird in diesem Fall unterschätzt, wenn es auf der alleinigen Bestimmung der spezifischen IgG beruht. Bei Kindern ohne jeglichen Risikofaktor ist die Wahrscheinlichkeit einer konnatalen Infektion sehr gering, sie bedürfen keiner weiteren Abklärung, keiner Behandlung und auch keiner serologischen Nachkontrolle *(Algorithmus A)*.

Im Gegensatz dazu müssen Kinder mit einem Risikofaktor abgeklärt werden. Diese Abklärung ist immer angebracht, da die Mehrzahl der pathologischen Zeichen einer vorgeburtlichen Toxoplasmoseinfektion subklinisch sind und nur durch spezialisierte

* Wurde der Toxoplasmose IgG-Antikörperspiegel im Nabelschnurblut nicht bestimmt, entspricht die Bestimmung im peripheren Blut bis Ende der zweiten Lebenswoche derjenigen im Nabelschnurblut.

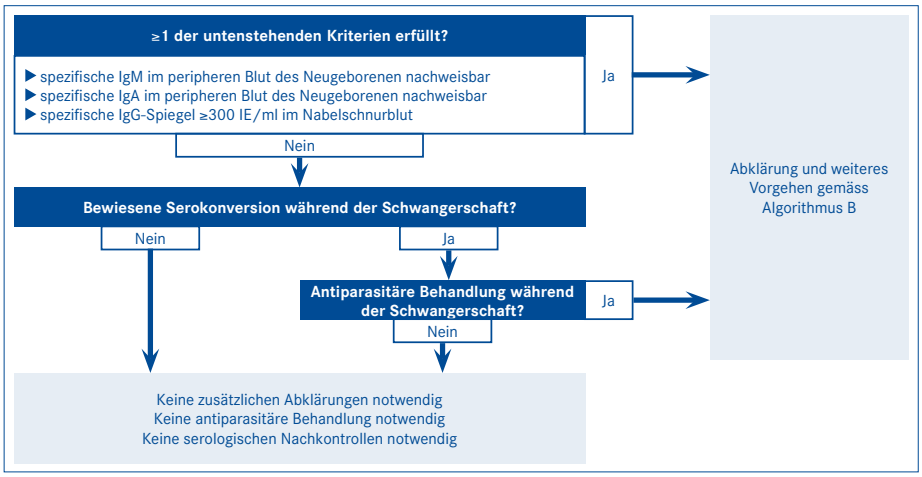

Algorithmus A: Evaluation der Risikofaktoren beim Kind mit Verdacht auf pränatale Infektion infolge mütterlicher Toxoplasmose während der Schwangerschaft

* Département médico-chirurgical de pédiatrie, CHUV, Lausanne
** Universitätskinderspital beider Basel, Basel
*** Ostschweizer Kinderspital, St. Gallen

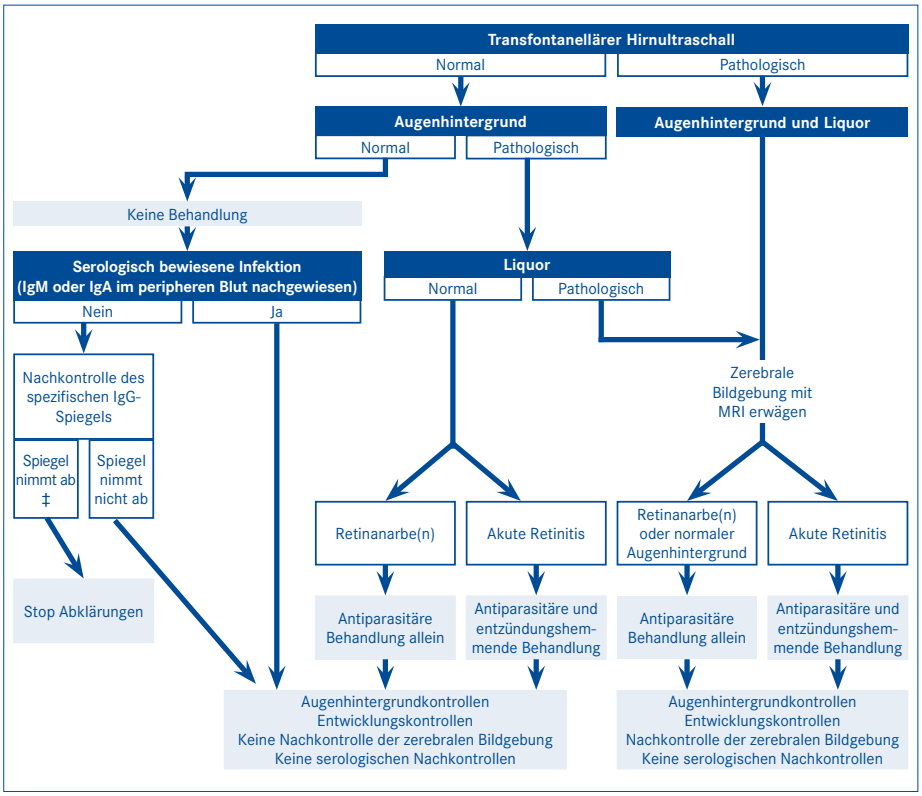

Algorithmus B: Abklärung und Vorgehen beim Kind mit Verdacht auf pränatalen Infekt infolge mütterlicher Toxoplasmose während der Schwangerschaft
‡ Die Berechnung der Immunbelastung erlaubt es oft, den Abfall des Plasmaspiegels an Toxoplasmose-IgG schneller zu erfassen. Die Immunbelastung wird nach folgender Formel berechnet: «Spezifischer IgG-Spiegel (IE/ml)» geteilt durch «Gesamt-IgG-Spiegel (mg/ml)», ausgedrückt in IE/mg.

Untersuchungen nachgewiesen werden können. Man kann sich also nie auf eine klinische Standarduntersuchung verlassen, um ein Kind als «asymptomatisch» zu betrachten. Die Abklärung muss systematisch einen transfontanellären Hirnultraschall und eine Untersuchung des Augenhintergrundes einschliessen. Ergibt sich ein pathologischer Befund, wird eine Liquorpunktion durchgeführt.

Die Auswertung der Abklärungsresultate *(Algorithmus B)* erlaubt es, die Indikation zu Behandlung, Behandlungsart und Nachkontrollen zu stellen. Das Vorhandensein eines einzigen pathologischen Befundes rechtfertigt die antiparasitäre Behandlung *(Tabelle 1)* sowie Nachkontrollen von Augenhintergrund und Entwicklung**; bildgebende Nachkontrollen des Gehirns sind hingegen nur bei anfänglich abnormem Befund erforderlich. Die Indikation zur antiparasitären Behandlung wird unabhängig von der serologischen Bestätigung gestellt, da fehlende anti-Toxoplasma IgM oder IgA eine pränatale Toxoplasmose nicht sicher ausschliessen.

Besteht ein akut entzündlicher Prozess, ist zusätzlich eine entzündungshemmende Therapie indiziert *(Tabelle 1)*.

Kinder, deren Abklärung normal ausfällt, benötigen keine Behandlung, wohl aber Nachkontrollen. Diese richten sich danach, wie gesichert der Nachweis der Infektion ausfällt *(Algorithmus B)*:

- **Durch Nachweis von IgM oder IgA im peripheren Blut bestätigte Infektion:** Nachkontrollen des Augenhintergrundes und der Entwicklung. Serologische Nachkontrollen sind überflüssig (da der Infekt endgültig bewiesen ist) und verwirrend (da ein Wiederanstieg der Antikörper nicht unbedingt einer Reaktivierung der Krankheit gleichkommt).
- **Nicht bestätigte Infektion:** Nachkontrollen der anti-Toxoplasma IgG. Ziel dieser Nachkontrolle ist es, eine Infektion zu bestätigen oder auszuschliessen. Im Prinzip bedeutet ein gleichbleibender oder ansteigender IgG-Titer während der ersten Lebensmonate eine Eigenproduktion von Toxoplasma-Antikörpern durch das Kind, während ein progressiver Abfall

Antiparasitäre Behandlung

Die antiparasitäre Behandlung beruht auf der gleichzeitigen Gabe von Pyrimethamin und Sulfadiazin. Sie wird mit Bekanntwerden der Diagnose eingeleitet und bis zum Alter von 12 Monaten fortgeführt.

Pyrimethamin	Dosierung	Verabreichungsart	Galenik
	1 mg/kg	Jeden zweiten Tag* Einmalige Dosis	Tabletten 25 mg (teilbar)
Sulfadiazin	**Dosierung**	**Verabreichungsart**	**Galenik**
	100 mg/kg (max 1 g)	Jeden zweiten Tag* 2 Dosen	Suspension in der Schweiz nicht vertrieben, kann jedoch ausgehend von Tabletten 500 mg hergestellt werden (als Suspension 200 mg/ml)

* Pyrimethamin und Sulfadiazin werden am selben Tag gegeben

Die Bindung von Sulfadiazin an Plasmaproteine kann mit derjenigen von Bilirubin in Konkurrenz treten, weshalb Sulfadiazin beim ikterischen oder zum Ikterus neigenden Neugeborenen kontraindiziert ist. Muss die antiparasitäre Behandlung beim ikterischen oder unter 2-wöchigen Neugeborenen begonnen werden, so wird, bis zum Verschwinden des Ikterus oder bis Ende der zweiten Lebenswoche, anstelle der Kombination Pyrimethazin-Sulfadiazin vorzugsweise Spiramycin verwendet.

Spiramycin	Dosierung	Verabreichungsart	Galenik
	50 mg/kg	Täglich 2 Dosen	Suspension in der Schweiz nicht vertrieben, kann jedoch über eine internationale Apotheke erhalten werden

Da die Folsäure-hemmende Wirkung von Pyrimethamin und Sulfadiazin bei Langzeitbehandlung eine Anämie und Leukopenie zur Folge haben kann, wird eine Substitutionstherapie mit Folinsäure empfohlen.

Folinsäure	Dosierung	Verabreichungsart	Galenik
	5 mg	Jeden zweiten Tag** Einmalige Dosis	Tabletten 15 mg

** Folinsäure wird alternierend mit Pyrimethamin-Sulfadiazin verabreicht.

Entzündungshemmende Behandlung

Die entzündungshemmende Behandlung wird nur empfohlen, wenn das Kind einen oder mehrere akute Chorioretinitisherde aufweist. Sie beruht auf Prednison; die Dauer hängt vom Entzündungsstand der Retina ab und beträgt im Allgemeinen 4 bis 6 Wochen.

Prednison	Dosierung	Verabreichungsart	Galenik
	1 mg/kg	Täglich 1 oder 2 Dosen	Tropfen (Prednisolon) 10 mg/ml

Tabelle 1: Behandlung der konnatalen Toxoplasmose beim <12-monatigen Kind

** Der Begriff «Nachkontrolle der Entwicklung» beinhaltet nicht unbedingt den Rückgriff auf einen Neuropädiater oder Entwicklungsspezialisten. Diese Nachkontrollen kann der Praxispädiater durchführen.

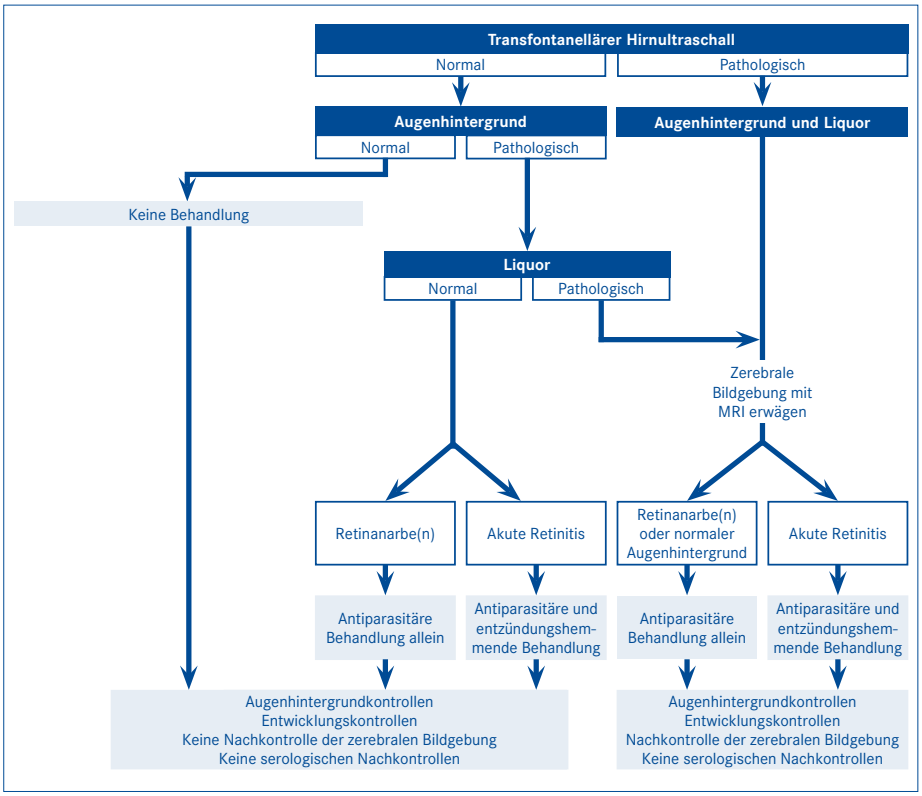

Algorithmus C: Abklärung und Vorgehen beim Kind mit Verdacht auf pränatalen Infekt infolge eines klinischen Zeichens oder einer für Toxoplasmose positiven Serologie (IgM oder IgA)

das Verschwinden der mütterlichen Immunglobuline widerspiegelt. Logischerweise werden Kinder, bei welchen auf diese Weise eine Infektion nachgewiesen wurde, entsprechend nachkontrolliert (Augenhintergrund und Entwicklung), während bei den anderen der Verdacht auf Toxoplasmose endgültig aufgegeben wird. In der Praxis sind serologische Verlaufskontrollen jedoch insofern problematisch, als es längere Zeit in Anspruch nehmen kann, bis eine Änderung des Antikörperspiegels mit Sicherheit interpretierbar ist; dies kann eine oft lange Zeit der Ungewissheit zur Folge haben***.

Neugeborene und < 12-monatige Säuglinge, bei welchen die Diagnose auf Grund klinischer Befunde oder einer positiven spezifischen Serologie (IgM oder IgA) vermutet wird

In diesem Alter entspricht der Verdacht einer Toxoplasmose *ipso facto* dem Verdacht einer konnatalen Infektion, denn die Wahrscheinlichkeit einer erworbenen Infektion ist bei den gegenwärtigen epidemiologischen Bedingungen in der Schweiz praktisch gleich Null.

Das Vorhandensein von anti-Toxoplasma IgM (oder IgA) im peripheren Blut des Kindes ist ein unumstösslicher Beweis für eine Infektion. Ebenso gilt die Diagnose als genügend gesichert bei gleichzeitigem Vorhandensein eines mit Toxoplasmose vereinbaren klinischen Zeichens und spezifischer IgG-Antikörper, da das Fehlen von IgM oder IgA eine pränatale Infektion nicht ausschliesst.

In beiden Fällen muss unbedingt ein transfontanellärer Hirnultraschall (oder je nachdem ein MRI) und eine Augenhintergrunduntersuchung durchgeführt werden. Bei pathologischem Befund der einen oder anderen Untersuchung ist zusätzlich eine Liquorpunktion indiziert. Die Auswertung dieser Abklärungen *(Algorithmus C)* erlaubt es, die Indikation zur Behandlung sowie Behandlungsmodus und Nachkontrollen zu bestimmen. Bei Fehlen von pathologischen Befunden kann auf eine Behandlung verzichtet werden, jedoch nicht auf Nachkontrollen von Augenhintergrund und Entwicklung. Beruht der Entscheid zur Nachkontrolle auf dem alleinigen IgM-Spiegel, ist es in Anbetracht der langen Dauer der Nachkontrollen und des – allerdings geringen – Risikos einer falsch positiven IgM-Bestimmung vernünftig, den positiven serologischen Befund kurzfristig durch eine zweite Blutprobe zu kontrollieren. Dagegen rechtfertigt das Vorhandensein eines klinischen Zeichens die antiparasitäre Behandlung *(Tabelle 1)* sowie Nachkontrollen von Augenhintergrund und Entwicklung (und, nur bei auffälligem bildgebendem Befund des Gehirnes, entsprechende Nachkontrollen). Besteht ein akut entzündlicher Prozess, ist zusätzlich eine entzündungshemmende Therapie indiziert *(Tabelle 1)*.

Kinder ≥ 12 Monate, bei denen die Diagnose auf Grund klinischer Befunde vermutet wird

Die Toxoplasmoseproblematik beim über einjährigen Kind ist viel mannigfaltiger als beim jüngeren Kind. Das Vorgehen bei Toxoplasmose beim immunkompetenten Kind sei hier in grossen Zügen zusammengefasst.

1. Es kann sich bei der Toxoplasmose um eine akute, erworbene, um die Reaktivierung einer früher erworbenen oder um die Reaktivierung einer konnatalen Infektion handeln.
   Die erworbene akute Infektion imponiert als grippaler Infekt oder als mononukleäres Syndrom, durch Schwellung von Hals- und Nackenlymphknoten oder einen oder mehrere aktive Chorioretinitisherde.
2. Die aktive Chorioretinitis ist die einzige Besorgnis erregende Toxoplasmoseform beim immunkompetenten Kind. Sie geht mit einer wesentlichen Morbidität einher und kann, je nach Lage und Ausdehnung des Herdes, zu ernsthaften funktionellen Beschwerden führen.
3. Der Kinderarzt ist in der Regel nicht in der Lage, eine Chorioretinitis zu diagnostizieren, kann aber Warnzeichen erkennen und das Kind dem Augenarzt zuweisen:
   - Neu aufgetretener Strabismus
   - Klage über verschwommenes Sehen, Sehschwäche
   - Myodesopsien («mouches volantes», schwimmende Teilchen …)

   Diese Zeichen sind unspezifisch. Ihr Vorhandensein entspricht also nicht unbedingt einem erworbenen Infekt, recht-

*** Die Berechnung der Immunbelastung erlaubt es oft, den Abfall des Plasmaspiegels der Toxoplasmose-IgG schneller zu erfassen. Die Immunbelastung wird nach folgender Formel berechnet: «Spezifischer IgG-Spiegel (IE/ml)» geteilt durch «Gesamt-IgG-Spiegel (mg/ml)», ausgedrückt in IE/mg.

Antiparasitäre Behandlung

Die antiparasitäre Behandlung ist nur bei akut entzündlichen Zeichen, die einer Toxoplasmose zugeschrieben werden können (meist Chorioretinitisherde), indiziert. Es kann sich um eine erworbene oder um die Reaktivierung einer angeborenen Infektion handeln. Die Behandlung ist identisch und besteht, im einen wie im anderen Fall, in der gleichzeitigen Gabe von Pyrimethamin und Sulfadiazin.

Die Dauer der antiparasitären Behandlung entspricht im Prinzip jener der entzündungshemmenden Behandlung und beträgt 4 bis 6 Wochen.

Pyrimethamin	Dosierung	Maximum	Verabreichungsart	Galenik
1 bis 2 Jahre 11 M.	1 mg/kg	25 mg	Täglich einmalige Dosis	Tabletten 25 mg (spaltbar)
3 bis 6 Jahre 11 M.	Tag 1 & 2: 2 mg/kg	50 mg		
	Ab Tag 3: 1 mg/kg	25 mg		
Ab 7 Jahren	Tag 1 & 2: 100 mg			
	Ab Tag 3: 25–50 mg			
Sulfadiazin	**Dosierung**	**Maximum**	**Verabreichungsart**	**Galenik**
1 bis 2 Jahre 11 M.	150 mg/kg	1.5 g	Täglich in 2 Dosen	• Suspension in der Schweiz nicht vertrieben, kann jedoch, ausgehend von Tabletten à 500 mg, als Suspension von 200 mg/ml hergestellt werden • Tabletten 500 mg
3 bis 6 Jahre 11 M.	150 mg/kg	2 g		
Ab 7 Jahren	2–4 g			

Entzündungshemmende Behandlung

Die entzündungshemmende Behandlung ist wesentlich, handelt es sich doch definitionsgemäss immer um Patienten mit einem akuten Retinitisherd. Sie beruht auf Prednison. Die Dauer wird durch den im Augenhintergrund festgestellten Entzündungsgrad bestimmt und beträgt im Allgemeinen 4 bis 6 Wochen.

Prednison	Dosierung	Maximum	Verabreichungsart	Galenik
	1 mg/kg	80 mg	Täglich In 1 oder 2 Dosen	Tropfen (Prednisolon) 10 mg/ml Tabletten (Prednison) 1, 2, 5, 20 & 50 mg

Tabelle 2: Behandlung der Toxoplasmose nach dem Alter von 12 Monaten

fertigen aber zweifellos eine ophthalmologische Abklärung.

4. Die Morphologie der Chorioretinitisherde erlaubt es meist, die Toxoplasmose als Ursache festzuhalten, nicht aber die Infektionsquelle. Das gleichzeitige Bestehen einer spezifischen serologischen IgM- oder IgA-Antwort spricht für eine erworbene Infektion, das Fehlen einer solchen Antwort schliesst sie aber nicht aus.
5. Eine aktive Chorioretinitis rechtfertigt immer eine antiparasitäre und entzündungshemmende Behandlung *(Tabelle 2)*.
6. Extraokuläre Symptome verlangen beim immunkompetenten Kind im Prinzip keine Behandlung.
7. Mit einer konnatalen Infektion kompatible intrakranielle Verkalkungen oder Retinanarben rechtfertigen weder ausgedehnte Abklärungen noch eine präventive, längerdauernde antiparasitäre Behandlung (im Gegensatz zur Haltung beim <12-monatigen Säugling).
8. Mit einer konnatalen Infektion kompatible Retinanarben verlangen augenärztliche Nachkontrollen.
9. Kommt es zu rezidivierenden Schüben einer aktiven Chorioretinitis, kann im Anschluss an die Behandlung des akuten Schubes eine langfristige, intermittierende präventive Behandlung mit Cotrimoxazol**** in Betracht gezogen werden[5].

**** 1 Dosis alle 3 Tage als: Suspension 8 mg Trimethoprim und 40 mg Sulfamethoxazol/ml: 1 Dosis = 0.375 ml/kg oder Tbl. 160 mg Trimethoprim und 800 mg Sulfamethoxazol: 1 Dosis = 1 Tbl.

Referenzen

1) Rudin C, Boubaker K, Raeber PA, Vaudaux B, Bucher HC, Garweg JG & al. Swiss Med Weekly 2008; 138 (Suppl 168): 1–8.
2) http://www.bag.admin.ch/themen/medizin/00682/00684/05571/index.html?lang=de.
3) http://eurotoxo.isped.u-bordeaux2.f
4) Vaudaux B & Rudin C. Paediatrica 2009; 20: 27–8 (D).
5) Silveira C, Belfort R Jr, Muccioli C, Holland GN, Victora CG, Horta BL & al. Am J Ophthalmol 2002; 134: 41–6.

Korrespondenzadresse

Prof. Bernard Vaudaux
Service de pédiatrie
DMCP
1011 CHUV-Lausanne
Bernard.Vaudaux@chuv.ch