PAEDIATRICA Vol. 19 No. 4 2008

Gastrostomie, PEG, Sonden und Knöpfe: Nicht mehr verwechseln und korrekt handhaben

Olivier Reinberg, Anthony de Buys Roessingh, Sabine Vasseur Maurer, Andreas Nydegger, Lausanne

Übersetzung: Rudolf Schlaepfer, La Chaux-de-Fonds

Die Art der Gastrostomie wird allzuoft mit dem Namen der verwendeten Ausrüstung verwechselt. Wie oft hat man uns um Auskunft betreffend einer «PEG» gebeten, dabei handelte es sich aber um eine mit einem Knopf versehene Gastrostomie. Ziel dieses Artikels ist es, die Probleme verschiedener Gastrostomietechniken beim Kind und die dabei verwendeten Apparaturen zu erläutern. Eine Gastrostomie ist eine fistelartige Verbindung zwischen Haut und Magen, die eine Druckminderung im Magen, enterale Ernährung und die Zufuhr von Medikamenten erlaubt. Die ersten bekannten Gastrostomien waren Unfall- oder Infektbedingt (Daniel Schwaben, 1635, Verschlucken eines Messers). Der bekannteste Fall ist jener Alexis St.-Martins, der 1822 durch einen Bauchschuss verletzt und durch William Beaumont behandelt wurde, der ihn anschliessend als Faktotum anstellte. Der direkte Zugang zum Magen erlaubte es Beaumont, die Grundlagen der Magenphysiologie zu studieren («Experiments and Observations on the Gastric Juice and the Physiology of Digestion», 1833). Die chirurgische Gastrostomie wurde erstmals durch Egeberg 1837 beim Hund beschrieben. Sedillot führte 1849 und 1858 die ersten Gastrostomien beim Menschen durch, jedoch erfolglos, starben doch die Patienten. Er verwendete erstmals die Begriffe «gastrostomie fistuleuse» und «gastrostomie». Die ersten Patienten, die den Eingriff überlebten, wurden von Jones 1875 operiert und die ersten Kinder durch Trendelenburg (1877) und Staton (1880). Sie hatten ätzende Substanzen verschluckt.

Anfertigung und Ausrüstungen einer Gastrostomie

Die Anfertigung einer Gastrostomie muss drei unterschiedliche Probleme lösen, die wir hier nacheinander besprechen: Magen und Bauchwand aneinanderfügen, die Verbindung offen halten, die Vorrichtung einsetzen.

Magen und Bauchwand aneinanderfügen

Der Magen liegt in einem gewissen Abstand vom Peritoneum. Um das Entweichen von Nahrung in die Bauchhöhle zu vermeiden, muss der Magen eng an die Bauchwand geheftet werden. Die wirksamste und sicherste Fixierung erhält man durch eine Naht, entweder mittels offener Chirurgie oder laparoskopisch. Selbst bei guter Befestigung ist die Naht erst nach einiger Zeit (2–3 Wochen) dicht. Diese Frist wird durch Krankheiten, die die Wundheilung verzögern, verlängert. Dies gilt für unterernährte Kinder (d. h. gerade jene, die oft eine Gastrostomie benötigen), Kinder unter Chemo- oder Kortisontherapie und solche, die Ascites oder Peritonealflüssigkeit (Dialyse) aufweisen.

Mit dem frühzeitigen Verlust einer Sonde nach Anfertigung einer Gastrostomie muss deshalb sehr vorsichtig umgegangen werden. Nach nichtchirurgischer Gastrostomie (PEG, siehe unten), kann beim gesunden Kind eine neue Gastrostomiesonde (oder Knopf) blind nicht vor mindestens drei Wochen eingelegt werden (beim unterernährten Kind noch länger). Nach chirurgischer Gastrostomie (durch Laparatomie oder Laparoskopie), kann eine neue Gastrostomiesonde unmittelbar, jedoch mit grosser Vorsicht eingelegt werden, denn das Risiko ist gross, diese zwischen zwei Nähten einzuführen und so die Nahrung ins freie Peritoneum fliessen zu lassen. Es ist deshalb ratsam, die Sonde unter radiologischer Kontrolle einzuführen und, vor dem Wiederaufnehmen der Ernährung, durch ein Kontrastmittel auf Dichtheit zu prüfen.

Offenhalten der Verbindung

Ist die Fistel einmal hergestellt, muss deren Fortbestand gesichert werden. Die sicherste Art, um den Weg offen zu halten und den Spontanverschluss zu vermeiden, ist das Zwischenschalten von Magenschleimhaut bis zur Haut *(Abb. 1a)*. Die Fistel bleibt damit selbst ohne eingelegte Sonde offen. Diese Technik hat jedoch zwei Nachteile: Einerseits führt die Sekretion von Magensaft zu einer entzündlicher Reaktion der Haut um die Stomie, und andererseits erfordert der Verschluss der Gastrostomie, wird diese nicht mehr benötigt, einen erneuten Eingriff, um die Magenschleimhaut im Bereich der Fistel zu entfernen und den Magen zu verschliessen. Diese Techniken (Janeway, Witzel) werden deshalb nicht mehr verwendet, ausser in sehr abgelegenen, von jeglicher medizinischen Versorgung entfernten Gebieten, wo Kinder bei Verlust der Sonde auch den Verlust der Stomie riskieren. Man erkennt sie daran, dass Magenschleimhaut

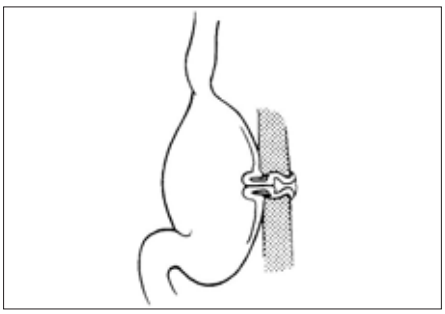

Abb. 1a: **Gastrostomie mit zwischengeschalteter Verdauungsschleimhaut (Magen). Zeichnung von M. Gauderer**

Abb. 1b: **Ansicht einer Gastrostomie mit zwischengeschalteter Verdauungsschleimhaut (Magen)**

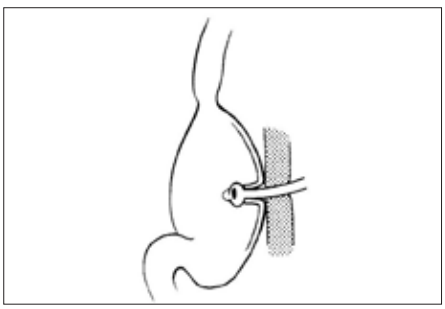

Abb. 2: **Gastrostomie ohne zwischengeschaltete Verdauungsschleimhaut (Stamm). Zeichnung von M. Gauderer.**

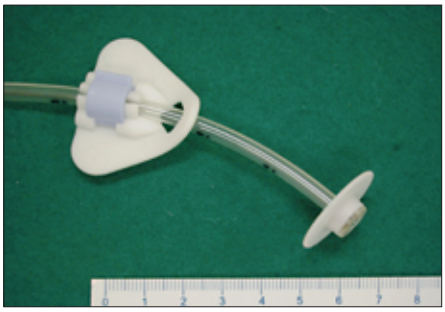

Abb. 3a: **Vollständige PEG-Vorrichtung**

Abb. 3b: **Äusseres PEG-Ende in situ**

Abb. 3c: **Inneres PEG-Ende in situ (endoskopische Ansicht)**

(rosa, mit Falten und Papillen) an der äusseren Öffnung sichtbar ist *(Abb. 1b)*.
Um die oben erwähnten Nachteile zu vermeiden wurden Gastrostomien ohne Magenschleimhaut im Fistelkanal angefertigt, nach einer von Stamm 1894 beschriebenen Technik, die heute noch in zahlreichen Varianten angewendet wird *(Abb. 2)*. Diese Technik hat den Vorteil, die Haut weniger zu reizen; nach Entfernen der Ernährungsvorrichtung schliesst sich die Fistel jedoch in den meisten Fällen rasch spontan. Bei gewollter Entfernung der Vorrichtung kann dies ein Vorteil sein, wird aber bei ungewolltem Verlust zum Nachteil. Alle unsere Patienten haben deshalb eine Ersatzausrüstung Zuhause, die bei Verlust ein rasches Ersetzen ermöglicht.
Zwischen 1977 und 1979 beginnt der Kinderchirurg Michael Gauderer in Cleveland, Ohio, die PEG oder Percutaneous Endoscopic Gastrostomy zu entwickeln, mit dem Zweck, das Vorgehen zu vereinfachen und die Laparotomie zu vermeiden; die Laparoskopie war damals noch nicht bekannt. Die zugrunde liegende Überlegung war, dass es, durch Verletzen von Magenwand und Peritoneum durch eine grosse Nadel und genügend langes Aneinanderhalten, zu einer genügend dichten Verklebung kommt und damit eine Naht vermieden werden kann. Diese beiden Grundprinzipien dürfen nicht vergessen werden: Die Verklebung von Magen und Bauchwand ist weniger effizient als durch eine Naht und die Festhaltevorrichtung (intragastrisches Stück und Hautstück) dürfen nicht zu früh gelockert werden (*Abb. 3a, b, c)*.
Der Begriff PEG bezeichnet also lediglich ein Mittel, eine Gastrostomie herzustellen, und nicht die Vorrichtung. Es handelt sich um eine Gastrostomie vom Typ Stamm, ohne dazwischenliegende Magenschleimhaut. Diese Methode hat sich als sicher, einfach, schneller durchführbar und billiger als die offene Gastrostomie erwiesen. Sie muss aber als echter chirurgischer Eingriff betrachtet werden, der einer Allgemeinanästhesie bedarf und durch zwei Operateure (Kinderchirurg und pädiatrischer Gastroenterologe) durchgeführt wird. Vorteil einer Operationstechnik bei der die Bauchhöhle nicht eröffnet wird, ist, dass kein postoperativer Ileus auftritt und die Gastrostomie unmittelbar gebraucht werden kann; die verabreichten Volumina sollten jedoch nicht zu gross sein, um ein Auseinanderklaffen und das Bilden eines Lecks zu vermeiden.
Da eine PEG das Einführen eines Endoskopes durch den Ösophagus erfordert, ist diese Technik bei Kindern mit einer Ösophagusstenose nicht durchführbar. Da sie transgastrisch und transparietal geschieht, kann das Kolon nicht direkt eingesehen werden. Dies ist jedoch absolut notwendig, um dessen Punktion zu vermeiden. Der Kolonschatten kann hingegen durch Transillumination des Magens dargestellt werden. Bei Zweifeln über seine Lage (schlechte Sichtbarkeit, Skoliose, Malrotation) oder bei ausgedehnten, durch vorangegangene chirugische Eingriffe bedingte Adhärenzen, ist es angezeigt, auf die PEG zu verzichten. Die Eltern müssen deshalb immer über diese Möglichkeit informiert werden. In diesem Fall ist die laparoskopische Gastrostomie eine gute Alternative, sofern keine Kontraindikation zur Laparoskopie besteht.
Das intragastrische Stück der PEG-Vorrichtung besteht aus einer Silikonscheibe. Zu Beginn beschränkten wir uns darauf, die Sonde abzuschneiden und die Scheibe durch den Darm ausscheiden zu lassen. Leider wurden Fälle von Darmobstruktion durch solche Scheiben beschrieben. Aus diesem Grund führen wir bei der Entfernung einer PEG-Ausrüstung seit 1997 systematisch eine Endoskopie durch, um die innere Scheibe zu entfernen. Die Eltern müssen also darüber informiert werden, dass das Durchführen einer PEG bei deren Verschluss eine erneute Anästhesie erfordert.

Einlegen der Apparatur

Ist die Gastrostomie erfolgt, muss sie mit einer Vorrichtung versehen werden, die den Zugang zum Magen erlaubt. Es stehen zahlreiche solche Apparaturen zur Verfügung, die wir hier kurz besprechen wollen.

Sonden

Sonden bestehen heute aus Silikon oder aus mit einer Silikonschicht überzogenem Latex. Mit letzteren muss sehr vorsichtig umgegangen werden, da die Patienten dauernd und langfristig mit der Sonde in Kontakt sind. Jede Sonde mit einer Beschädigung der Silikonschicht muss raschestens ersetzt werden, um einer allergischen Reaktion auf Latex vorzubeugen. Bei der Vorrichtung, die die Sonde im Magen festhält, kann es sich um einen Pilz (Sonde vom Typ Pezzer, Malecot) oder einen Ballon (Typ Foley oder zusammenfaltbare Malecot) handeln. Letztere sind praktischer, da leichter auszuwechseln. Bei den ersteren hingegen muss der Pilz durch die Gastrostomieöffnung «gezwängt» werden, was schmerzhaft sein und eine Anästhesie nötig machen kann. Die Pilzsonden haben aber bei gleichem Durchmesser ein grösseres Lumen als jenes der Ballonsonden, das durch die Aufblasvorrichtung eingeengt wird. Sie verstopfen deshalb weniger.
Eine häufige Komplikation der «einfachen» Sonden mit intragastrischer Haltevorrichtung ist deren Wanderung durch den Pylorus mit darauffolgender Duodenalobstruktion. Bei Erbrechen oder Bauchschmerzen muss bei jedem Kind mit einer Gastrostomiesonde (ausser einem Knopf) an diese Möglichkeit gedacht werden. Im Allgemeinen ist einfach festzustellen, dass der sichtbare Sondenteil im Vergleich zur Gesamtlänge zu kurz ist. Im Zweifelsfall kann an der Sonde gezogen werden, bei Ballonsonden nachdem die Luft abgelassen wurde. Neu bietet die Industrie Ballon- oder Flügel-Gastrostomiesonden mit

PAEDIATRICA Vol. 19 No. 4 2008

Abb. 4: **Beispiel einer Ballon-Sonde mit Vorrichtung zur Verhinderung des Einwachsens.**

Abb. 5: **Gastrostomie-Knopf**

einer Haltevorrichtung im Hautbereich an, um diese Migration durch den Pylorus zu vermeiden (z. B. Flocare® von Nutricia) *(Abb. 4)*. Und schliesslich, welche Materialien aus Silikon oder Polyurethan auch immer verwendet werden, die Sonden nutzen sich ab und müssen ersetzt werden. Dies soll deshalb in optimalen Abständen geschehen, insbesondere wenn dies geplant werden muss und einer Anästhesie und Endoskopie bedarf. Nicht zu frühzeitig, damit Haftung und Dichte erhalten bleiben, aber auch nicht zu spät, um einen Bruch zu vermeiden. Wir empfehlen, Sonden frühestens 3 Monate und spätestens 1 Jahr nach dem Einlegen auszuwechseln.

Knöpfe

Um die Nachteile des herausragenden Schlauches und die Gefahr des Einwachsens zu umgehen, hat wiederum Michael Gauderer 1982 eine der Haut direkt anliegende Vorrichtung entwickelt, die nicht einwachsen kann und ein beliebig häufiges An- und Abhängen erlaubt. Dieser erste «Gauderer-Knopf» (Bard®) wurde seitdem verbessert durch ein Anti-Refluxventil sowie geschmeidigere, «einklinkbare» und rechtwinklig abgebogene Schläuche, die ein flaches Aufliegen auf der Haut erlauben. Das andere Ende des Knopfes wurde ebenfalls verbessert, indem der ursprüngliche Pilz vom Typ Pezzer durch einen Ballon ersetzt wurde, der leider viel weniger solid als der ursprüngliche Pilz ist (z. B. Mic-Key® Ballard) *(Abb. 5)*. Ausgewechselt werden muss der Knopf am häufigsten wegen Schäden am Ballon, der porös wird, Luft entweichen lässt oder platzt. Die relative Brüchigkeit des Ballons wird jedoch bei weitem dadurch kompensiert, dass die Vorrichtung leicht und schmerzfrei auszuwechseln ist, was selbst die Eltern oder das Kind, nach kurzer Instruktion, durchführen können.

Pflege von Gastrostomien und PEG

Ist die Narbenbildung abgeschlossen, d. h. nach ca. 2 Wochen, bedürfen die Gastrostomien keiner besonderen Pflege mehr. Die Kinder können sich waschen, duschen, baden, selbst im Schwimmbad. Sport ist erlaubt, sofern der Gesundheitszustand des Kindes dies erlaubt. Die Gastrostomiestelle wird mit Wasser und Seife gereinigt, Desinfektion ist nicht mehr nötig. Ist die Gastrostomie mit einem Schlauch versehen (ursprüngliche PEG, Gastrostomiesonde), muss dieser so befestigt werden, dass das Kind nicht daran ziehen kann (z. B. unter den Pampers®).
Ist die Gastrostomie mit einer äusseren Scheibe versehen, muss, sobald erlaubt, jeden Tag eine Drehung des Knopfes oder der Scheibe durchgeführt werden, um einen Dekubitus der unterliegenden Haut zu vermeiden.

Verschluss der Gastrostomie

Sobald die Sonde entfernt ist, schliesst sich die Mehrzahl der Stamm-Gastrostomien spontan nach einigen Stunden bis 10 Tagen. Falls ein kleines Leck bestehen bleibt, kann das Auftragen von etwas Silbernitrat versucht werden, bei Andauern über mehrere Wochen muss jedoch chirurgisch eingegriffen werden.

Probleme mit Gastrostomien und einige Lösungen

Übermässiges Granulationsgewebe

Der Organismus wehrt sich gegen Fremdkörper, die die Haut durchdringen, mit einem nässenden, rosafarbenen Entzündungsgewebe, das leicht verletzlich ist und auch bluten kann. Dieses Granulationsgewebe bildet sich oft, weil der Knopf nicht fest sitzt *(Abb. 6a, b)*. Eine Sonde oder ein Knopf können Spielraum haben, weil der Ballon ungenügend gebläht ist oder weil der Schlauch zu lang ist (länger als der Abstand Magen-Bauchwand). Um dies zu verhindern, empfehlen wir, die Sonde gut auf der Haut zu befestigen. Bei Knöpfen muss die Füllung des Ballons möglichst einmal wöchentlich, jedoch mindestens monatlich überprüft werden. Das Füllungsvolumen beträgt normalerweise 5–6 ml. Um die Unversehrtheit des Ballons zu prüfen, muss dieser vollständig entleert und mit der vorgesehenen Wassermenge (normalerweise 6 ml, Hahnenwasser) wieder gefüllt werden, u. U. sogar um 2 ml mehr als das empfohlene Volumen überbläht werden, ohne jedoch 10 ml zu überschreiten. Es ist wichtig, dass die Länge des Knopfes der Magen-Bauchwanddicke entspricht: Ein «zu kurzer» Knopf wird in die Haut eindringen und zu Dekubitus führen, während ein «zu langer» Knopf durch zuviel Spielraum zu undichten

Abb. 6a + 6b: **Beispiele von übermässigem Granulationsgewebe. Vergleiche mit Abbildung 3. Beachte in Abbildung 6a den zu langen Schaft des Knopfes.**

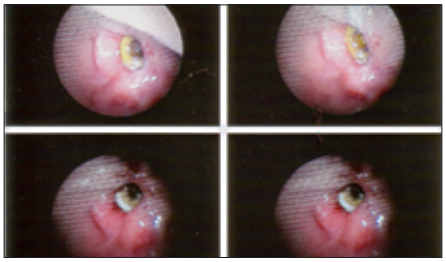

Abb. 7: **Beispiel für das Einwachsen unter die Schleimhaut des intragastrischen Anteils einer ungenügend mobilisierten PEG (endoskopische Ansicht).**

Stellen und zur Bildung von Granulationsgewebe führt. Die genaue Messung der Knopfgrösse geschieht mit einer speziellen Vorrichtung und soll liegend und sitzend vorgenommen werden; es kann dann der entsprechende Knopf bestellt werden. Bildet sich Granulationsgewebe oder entsteht ein Leck, muss die Messung wiederholt werden. Es kann sich aber gelegentlich auch bei korrekt sitzendem Knopf Granulationsgewebe bilden.
Nässen oder leichtes Bluten sind unangenehm, aber harmlos. Wir raten davon ab, eine Kompresse zwischen Knopf und Haut zu schieben, da dies die Mazeration unterhält. Einzige Pflege sind häufigeres Waschen mit Wasser und Seife.
Bleibt das Granulationsgewebe trotz diesen Massnahmen bestehen, kann Silbernitrat angewendet werden.

Lecks

Man muss undichte Stellen in der Gastrostomievorrichtung von Lecks um diese herum unterscheiden.
Erstere betreffen vor allem den Knopf. Sie sind im Allgemeinen durch Speisereste bedingt, die sich im Ventil verklemmt haben; dieses schliesst sich nicht mehr und muss durch den Anschlussschlauch mit Wasser gespült werden. Die Spritze darf nicht direkt in die Knopföffnung eingeführt werden, da dadurch das Ventil endgültig beschädigt werden kann.
Wenn nötig, kann der Knopf entfernt, mit Wasser gespült und wieder eingesetzt werden. Hält die Undichte an, muss der Knopf ausgewechselt werden.
Undichte Stellen entlang des Knopfes sind schwieriger zu handhaben. Sie entstehen meist dadurch, dass der Knopf oder die Sonde zuviel Spielraum erhalten, weil der Ballon teilweise oder gänzlich entbläht ist. Als erste Massnahme wird der Ballon auf das vorgeschriebene Volumen oder etwas mehr aufgebläht. Besteht ein Leck, findet man im Prinzip in einem 5–6-ml-Ballon nur 2–3 ml. Um die Unversehrtheit des Ballons zu prüfen, muss dieser vollständig entleert und mit der vorgesehenen Wassermenge (normalerweise 6 ml, Hahnenwasser) wieder gefüllt werden, u. U. sogar um 2 ml mehr als das empfohlene Volumen überbläht werden, ohne jedoch 10 ml zu überschreiten. In keinem Fall soll der Knopfumfang vergrössert werden. Dies würde lediglich den Gastrostomiekanal ausweiten und das Problem hinausschieben: Am Ende gäbe es für die Gastrostomie keinen genug grossen Knopf mehr.
Ist das Leck wirklich zu störend, kann die folgende Lösung versucht werden: Die Vorrichtung wird vollständig entfernt und durch eine viel kleinere ersetzt (z. B. an Stelle einer CH 14-Ausrüstung wird eine Foley-Sonde CH 10 eingelegt). Man überwacht täglich den Spontanverschluss der Öffnung, bis diese genügend eng und wieder dicht ist. In der Zwischenzeit muss der Schutzverband mehrmals täglich erneuert werden. Weil wir bei einem Patienten einen Wochenendtag übersprangen, mussten wir seine Stomie, die wenige Tage zuvor noch zu weit war, dilatieren.

«Infektionen» um die Stomie

Es hat keinen Sinn, Abstriche zur bakteriologischen Untersuchung vorzunehmen: Das Granulationsgewebe um die Stomie ist immer mit Bakterien und Pilzen kolonisiert, ohne dass es sich dabei um eine Infektion handelt. Ebenso unnötig ist es, ein Desinfektionsmittel aufzutragen, welches nur zu einer Verfärbung des Knopfes führen würde, oder eine antibiotische Salbe, die zu einer Selektion von Keimen führen würde, die bei einer echten Infektion dann schwer zu behandeln wären. Man kann periodisch die Seife wechseln und von einer alkalischen auf eine saure Seife übergehen, was zu einer Veränderung der Hautflora führt.

Infektion der Bauchwand

Wenn auch selten, kann eine Bauchwandinfektion bei allen Gastrostomiearten vorkommen, insbesondere bei immunsupprimierten Patienten oder solchen mit Kortisontherapie. Sie beschränkt sich im Allgemeinen auf Haut und subkutanes Fettgewebe und zeichnet sich durch eine gerötete, gespannte, indurierte und schmerzhafte Zone aus, die sich 5–10 cm um die Gastrostomie herum ausdehnt (nicht zu verwechseln mit der kleinen knospenartigen Rötung von Granulationsgewebe). In diesem Fall muss eine Allgemein- und Lokalbehandlung mit Antibiotika in Betracht gezogen werden, unter Berücksichtigung besonderer Umstände (z. B. Chemotherapie).

Einwachsen

Nach ca. einem Monat wird die Scheibe erstmals durch den Chirurgen, der die PEG angefertigt hat, gelockert. Zur Reinigung kann dieser Handgriff in der Folge durch irgend eine Pflegeperson oder durch die Eltern, nach entsprechender Instruktion, durchgeführt werden. Wird die Vorrichtung zu lange ohne Bewegung stehen gelassen oder steht sie unter zu starkem Zug, nistet sich der innere Teil der PEG mit der Zeit in die Schleimhaut ein. Bei diesen Patienten muss mindestens alle 3 Monate die äussere Befestigungsscheibe gelöst und die Sonde in den Magen gestossen werden, um sich zu vergewissern, dass das innere Stück weiterhin frei ist.

Schlussfolgerungen

Die Vorrichtungen für Gastrostomien sind sehr mannigfaltig und ihre Namen können, gebraucht man sie nur gelegentlich, verwirren. Hingegen handelt es sich in jedem Fall, welche Technik auch immer verwendet wurde (Stamm mittels Laparotomie, Stamm laparoskopisch, PEG oder andere) um eine Gastrostomie, und diesbezüglich ist keine semantische Verwechslung möglich *(Abb. 7)*.

Referenzen

Siehe französischer Text.

Korrespondenzadresse:

Prof. Olivier Reinberg
Service de Chirurgie Pédiatrique
Centre Hospitalier Universitaire Vaudois
1011 Lausanne – CHUV
olivier.reinberg@chuv.ch

Mitteilungen

Wir haben einen didaktischen Videofilm gedreht: **«Der Mic-Key Gastrostomieknopf beim Kind».**
Ziel dieses Dokumentes ist es, die notwendigen Informationen zur Benutzung des Mic-Key-Gastrostomieknopfes beim Kind anzubieten. Es soll der Information von Patienten und deren Eltern sowie der Ausbildung von Pflegepersonal und von Erziehern in Institutionen dienen.

Autoren: O. Reinberg,
Anne Paratte und Edith Vannier
Realisation: CEMCAV, 1999
Dauer: 11 Minuten

Versionen Video PAL oder NTSC und als DVD. Der Film wird den Eltern gleichzeitig mit dem Anbringen des Knopfes ausgeliehen. Er steht in der Bibliothek der Medizinischen Fakultät der Universität Lausanne zur Verfügung und kann dort angesehen werden. Eltern, Institutionen oder jede andere interessierte Person kann die Kassette zum Preis von ca. 20.– Fr kaufen (Selbstkostenpreis).

Adresse: CEMCAV (Centre d'Enseignement et de Communication Audio-Visuelle, 1011 Lausanne – CHUV
Frau E. Mack oder Frau F. Joye)