Standardisiertes zahnärztliches Screening in der Kinderonkologie – was ist der Benefit?

Tamara Diesch-Furlanetto[1)*], Cornelia Filippi[2)*], Thomas Kühne[1)], Nicolas Xavier von der Weid[1)], Andreas Filippi[3)]

Abstract

Nach einer onkologischen Behandlung kann es zu schwerwiegenden, zahnärztlichen Komplikationen kommen, wie zum Beispiel Wurzelmissbildungen, Schmelzdefekte oder Störungen des Kieferwachstums. Diese Spätfolgen können einen erheblichen Einfluss auf die Lebensqualität der Patienten haben.
Ein standardisiertes Programm zur Prophylaxe und Früherkennung erlaubt eine zeitnahe Intervention. Seit 2013 gibt es am UKBB ein überarbeitetes Konzept betreffend der Mund- und Zahnpflege für Kinder mit onkologischen und hämatologischen Diagnosen.

Einleitung

In der Schweiz erkranken jährlich etwa 230 Kinder und Jugendliche < 16 Jahre neu an Krebs. Die häufigsten Tumore im Kindesalter sind Leukämien gefolgt von Lymphomen und Hirntumoren. Dank erheblicher Fortschritte in der onkologischen Behandlung und der supportiven Massnahmen kann heute eine 5-Jahre-Gesamtüberlebensrate von etwa 80–85 % erreicht werden[1)]. Allerdings zeigen etwa 75 % der betroffenen Kinder mindestens eine Spätkomplikation[2)]. Die häufigsten sind kardiovaskuläre (z. B. Kardiomyopathien, Arteriosklerose) und endokrinologische Spätfolgen (z. B. Wachstumshormonmangel, Hypothyreose, Infertilität[3)]). Zusätzlich zeigen viele Kinder nach onkologischen Therapien auch zahnmedizinische Spätfolgen. Die häufigsten sind fortgeschrittene Wurzelmissbildungen (bis zu 50 %), Karies an mehr als 4 Zähnen (29 %), Schmelzfehlbildungen (17 %), Mikrodontie (auffallend kleine Zähne) (38 %) und Hypodontie (Zahnunterzahl durch Nichtanlage bleibender Zähne) (17 %)[4)]. Diese zahnärztlichen Probleme können funktionseinschränkend und dazu unästhetisch sein und so einen erheblichen Einfluss auf die Lebensqualität der Patienten haben. Onkologische Behandlungen vor dem zwölften Lebensjahr beeinflussen ausserdem das vertikale Kieferwachstum. Die Auswirkungen sind besonders negativ auf die Zahn- und Kieferentwicklung, wenn eine Busulfan- oder Ganzkörper-Radiotherapie stattgefunden hat[5)].

Bei Erwachsenen wird routinemässig vor Beginn einer Radiotherapie im Kopf-Hals-Bereich eine zahnärztliche Fokussuche und Fokussanierung durchgeführt[6), 7)]. Somit können zahnärztliche Früh- und Spätkomplikationen vermieden werden[6)]. Bei Kindern wird dies jedoch standardmässig nur vor Stammzelltransplantationen durchgeführt. Lediglich 18,8 % der onkologisch erkrankten Kinder[8)] profitieren somit bisher von einem zahnärztlichen Screening.

Im Gegensatz zu den Erwachsenen existieren bis heute keine nationalen oder internationalen Richtlinien betreffend der zahnärztlichen Betreuung, während und nach einer Behandlung mit Radio-Chemotherapie bei Kindern.

Im Zuge einer interdisziplinären Zusammenarbeit zwischen Kinderonkologie und Kinderzahnmedizin an der Universität Basel wurde für die oben genannten Kinder ein solches Konzept erarbeitet und überprüft. Es wird nachfolgend vorgestellt.

Das zahnärztliche Screening-Konzept für Kinder unter onkologischer Therapie

Seit 2013 findet bei allen Kindern mit einer onkologischen Neuerkrankung am Universitäts-Kinderspital beider Basel (UKBB) eine zahnärztliche klinische und radiologische Befundaufnahme im Rahmen des Stagings statt. Die radiologische Diagnostik erfolgt anhand eines Zahnfilmstatus in Abhängigkeit vom Fortschritt des Zahnwechsels. Die klinische Befunderhebung umfasst eine Kariesdiagnostik, eine Diagnostik der Mundschleimhaut und der Gingiva. Eine parodontale Diagnostik erfolgt jedoch aufgrund des erhöhten Infektionsrisikos bei bestehender Neutropenie nicht. Zusätzlich wird die Mundhygiene überprüft. Bis auf das zahnärztliche Grundinstrumentarium und Zugang zu einem Zahnfilmgerät für die Röntgenaufnahmen ist keine spezielle Infrastruktur erforderlich. Bei aus zahnärztlicher Sicht behandlungsbedürftigen Befunden wird ein Behandlungskonzept erstellt, welches dringliche von nicht dringlichen Therapien unterscheidet. Dringliche Behandlungen sind z. B. eine Karies 3. und 4. Grades (sehr pulpanah oder bereits in die Pulpa eingebrochen), fortgeschrittenen resorbierte Milchzähne, welche klinische oder radiologische Infektionszeichen zeigen, sowie Zähne mit einer chronischen oder akuten apikalen Parodontitis *(Abb. 1 und Abb. 2)*.

Diese werden in Absprache mit den Kinderonkologen sofort saniert, möglichst ohne Verzögerung der onkologischen Therapie. Bei quantitativem und funktionellem Defekt der Zellimmunität erfolgt eine antibiotische Abschirmung mit Amoxicillin/Clavulansäure für 3 Tage.

Bestehen nur nichtdringliche Befunde wie z. B. beginnende Karies *(Abb. 2)* und klinisch asymptomatische Zahnlockerung im Zuge des Zahnwechsels, werden diese Behandlungen erst zu einem späteren Zeitpunkt oder erst nach Ende der onkologischen Therapie behandelt. Bestehende festsitzende oder herausnehmbare kieferorthopädische Apparaturen werden vor Beginn der onkologischen Behandlung entfernt. Die Kieferorthopädie wird erst nach dem Ende der Tumorbehandlung wieder aufgenommen.

Zur Prävention werden zusätzlich alle Patienten und deren Angehörigen zu Beginn und während der gesamten Therapie in regelmässigen Abständen durch aktuell zwei geschulte Pflegefachfrauen bezüglich der korrekten Mundhygiene instruiert. Dies beinhaltet die korrekte Zahnputztechnik (3 x tgl.), sowie die Abgabe von besonders weichen Zahnbürsten. Diese haben sich bei der oft auftretenden Mukositis als vorteilhaft erwiesen. Zudem wird eine spezielle fluorid- und xylithaltige, pH-neutrale Zahnpasta abgegeben (Emoform

* Gleichberechtigte Erstautorenschaft
1) Abteilung für päd. Hämatologie/Onkologie, Universitäts-Kinderspital beider Basel (UKBB), Spitalstrasse 33, CH-4031 Basel
2) Abteilung Prophylaxe, Schulzahnklinik Basel, St. Alban-Vorstadt 12, CH-4010 Basel
3) Klinik für Zahnärztliche Chirurgie, Radiologie, Mund- und Kieferheilkunde und Zahnunfallzentrum, Universitätskliniken für Zahnmedizin, Hebelstr. 3, CH-4056 Basel

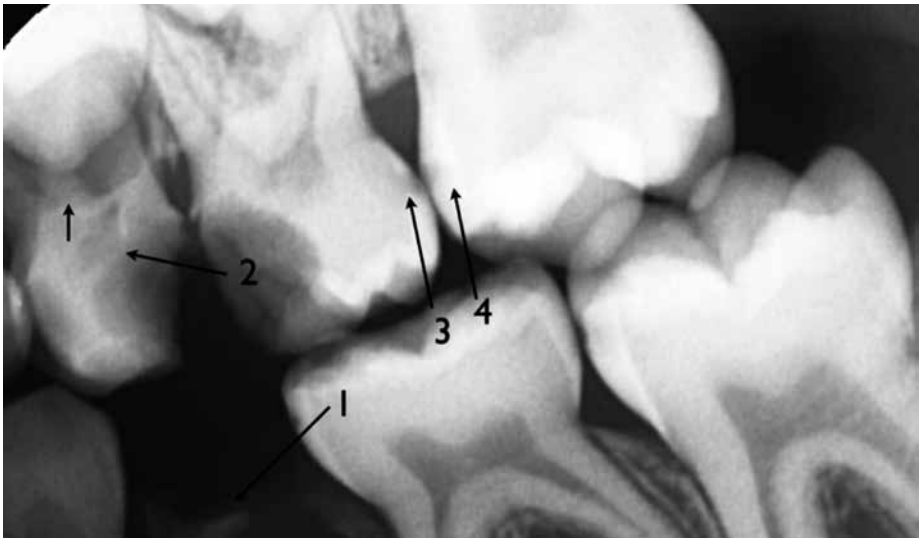

Abbildung 1: Pfeil 1 zeigt einen Wurzelrest, Pfeil 2 eine tiefe Karies mit apikaler Parodontitis, Pfeil 3 eine pulpaferne Karies und Pfeil 4 eine pulpaferne Karies am bleibenden Zahn.

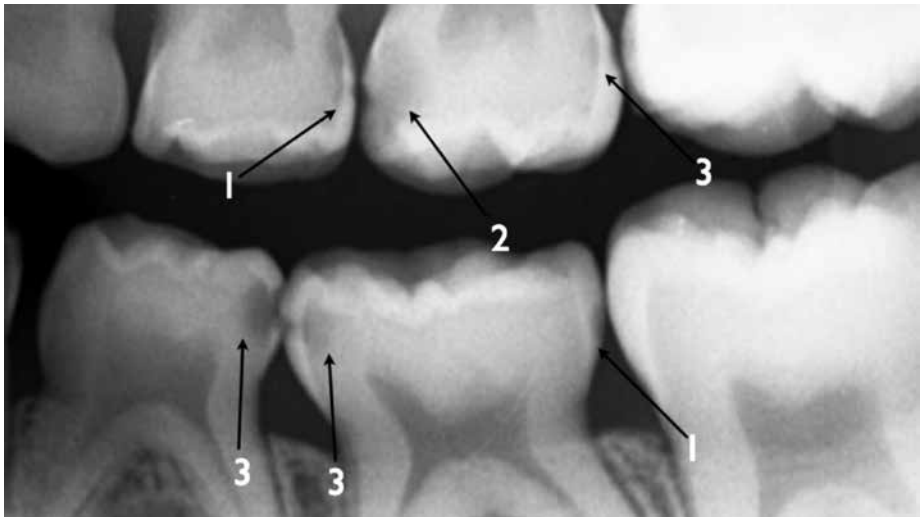

Abbildung 2: Pfeil 1 zeigt eine beginnende Karies, Pfeil 2 eine pulpanahe Karies, Pfeil 3 eine pulpaferne Karies.

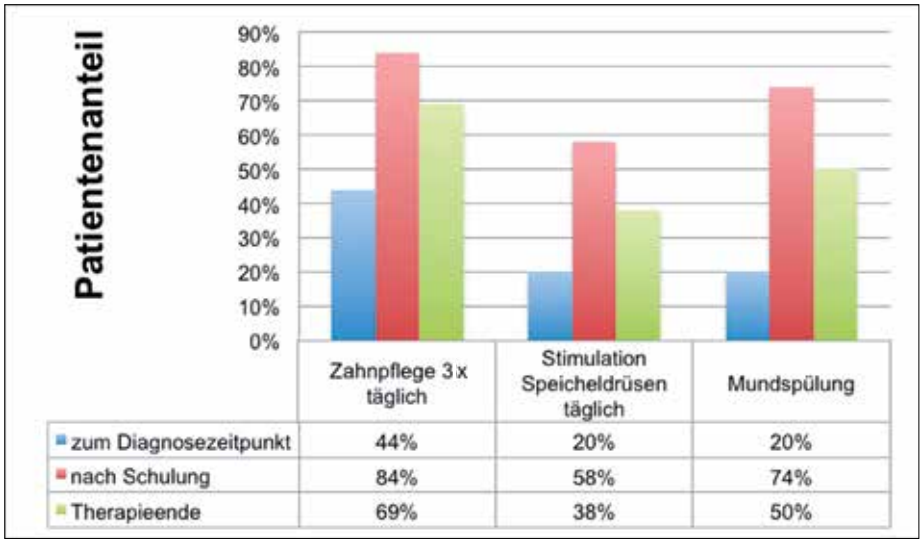

Abbildung 3: Zahn- und Mundpflege bei onkologisch erkrankten Kindern zum Diagnosezeitpunkt, nach der Schulung und am Ende der intensiven onkologischen Behandlungsphase

Actifluor Kids, Fa. Wild, Muttenz, Schweiz). Zum Schutz der Mundschleimhaut, zur Anregung der Speichelfliessrate und zur Remineralisation des Zahnschmelzes wird eine Kalziumphosphat-haltige und in Abhängigkeit vom Lebensalter auch fluoridhaltige Paste zum Auftragen mit den Fingern abgegeben (Tooth mousse oder Tooth mousse plus, Fa. GC, Swiss Office Flums, Schweiz). Alle genannten Produkte werden in Basel kostenfrei abgegeben. Zur Befeuchtung der Mundschleimhaut werden zur Mundspülung auf der Kinderstation Wasser oder durch das ätherische Öl *Orange süss* (Fa. Farfalla, Uster, Schweiz) geschmacklich attraktiveres Wasser[9], Salbeitee oder Milch zur Verfügung gestellt. Die Anwendung sollte nach jedem Essen und insgesamt so oft wie möglich erfolgen. Während der gesamten onkologischen Therapie werden alle Patienten in 3-monatigem Abstand zahnärztlich aufgeboten und untersucht. Hierbei erfolgt eine neue vollständige klinische Befundaufnahme (siehe oben) sowie eine professionelle Zahnreinigung. Nach Absprache mit der Abteilung Onkologie wird bei ausreichender Abwehrlage eine Zahnreinigung mit Bürstchen durchgeführt. Dies ist notwendig, da es nach Prophylaxe in 0–40% zu Bakteriämien kommen kann[11]. Abschliessend wird ein Fluoridlack (Duraphat®) aufgetragen zur Härtung des Zahnschmelzes. Die Mundhygiene wird überprüft und bei Bedarf optimiert. Neu aufgetretene dringliche Befunde (siehe oben) werden falls möglich sofort behandelt.

Um die Kosten zu decken, die durch die zahnärztliche Betreuung entstehen, wird gemäss Artikel 31b und c KVG sowie Artikel 18 und 19 KLV für jeden einzelnen Patienten bei der Krankenkasse die Kostenübernahme beantragt. Obwohl eine gesetzliche Grundlage für die Kostenübernahme durch die Krankenpflege-versicherung besteht, ist dies im Einzelfall mit viel Aufwand verbunden (KVG-Antrag stellen und gemeinsam mit Kostenvoranschlag einreichen, Einsprache bei Ablehnungsbescheid, Rücksprache mit Vertrauenszahnarzt etc.). Etwa in mehr als der Hälfte der Fälle braucht es einen Antrag für Kostenübernahme.

Sämtliche zahnärztlich erhobenen Befunde werden elektronisch dokumentiert. Zum Vergleich wurden die Daten bisher einmal in anonymisierter Form ausgewertet (Votum EKBB/EKNZ Nr. 2013/102). In dieser retrospektiven Studie wurde festgestellt, dass vor

Einführung des Konzeptes in der Zeit von 2002–2012 nur bei 23,7 % eine zahnärztliche Kontrolle (routinemässig bei Stammzelltransplantation oder bei Verdacht auf Infektion durch Zahnprobleme) durchgeführt wurde. Von diesen Kindern hatten 63,2 % einen auffälligen zahnärztlichen Befund. Es handelte sich hauptsächlich um Karies (87 %), in den restlichen 13 % um Perikoronitis, Parodontitis und Kieferfehlentwicklung[8].

Eine Zwischenevaluation der Mundhygiene am UKBB wurde durch die speziell geschulten Pflegefachfrauen durchgeführt. Hierbei zeigte sich eine Steigerung der Zahn- und Mundpflege 3 x täglich von 44 % auf 84 %, der Stimulation der Speicheldrüsen täglich von 20 % auf 58 % und bei der Anwendung von Mundspüllösungen von 20 % auf 75 % durch die erfolgten Instruktionen zum Eintrittszeitpunkt in das UKBB (Diagnosezeitpunkt) im Vergleich zum Ende der intensiven onkologischen Therapiephase *(Abb. 3)*.

Diskussion

Eine Standard-Operating-Procedure (SOP) der zahnärztlichen Betreuung onkologisch erkrankter Kinder und Jugendlicher kann schwerwiegende zahnärztliche Komplikationen während und nach onkologischer Therapie verhindern helfen. Bei erwachsenen Patienten unter Radiotherapie im Kopf-Hals-Bereich konnte der Nutzen einer zahnärztlichen Betreuung mehrfach belegt werden[6),7)].

Bei onkologisch erkrankten Kindern ist die Einbeziehung der Eltern und Angehörigen essentiell, um eine korrekte Mund- und Zahnpflege zu garantieren. Nur durch deren Unterstützung kann eine gute Zahn- und Mundpflege gewährleistet werden. Diese ersten Erfahrungen am Standort Basel sind ermutigend. Das Feedback der Kinder und Eltern war durchgehend positiv. Die meisten Eltern konnten gemeinsam mit ihren Kindern die Instruktionen sehr gut umsetzen. Über den gesamten onkologischen Behandlungszeitraum (von wenigen Monaten bis zu einigen Jahren) konnte die Mundhygiene konstant und auf hohem Niveau aufrechterhalten werden. Für die meisten Eltern war der Stellenwert einer langfristigen Zahngesundheit sehr hoch – nicht nur im ästhetisch sichtbaren Bereich.

In Zukunft muss der Erfolg des vorgestellten Konzepts an möglichst vielen Standorten mit möglichst hohen Fallzahlen evidenzbasiert überprüft werden, um den kurz- und langfristigen Nutzen zu belegen. Wenn dies gelingt, wird es die Übernahme durch die Kostenträger vereinfachen. Nicht zuletzt auch, da der Aufwand einer konsequenten Umsetzung eines solchen Konzepts für alle Beteiligten hoch ist.

Konklusion und Ausblick

Die ersten Eindrücke im noch kurzen Kontrollzeitraum sind positiv, sowohl aus onkologisch-zahnärztlicher Sicht als auch aus Sicht der Erkrankten und deren Angehörigen. Geplant ist eine prospektive Untersuchung des vorgestellten Konzepts unter Einbeziehung der Speichelfliessrate sowie der Kiefer- und Gebissentwicklung. Erst dann wird sich der langfristige Effekt einer engmaschigen zahnärztlichen Betreuung vor, während und nach onkologischer Therapie in Bezug auf Kariesentwicklung und Zahnerhalt zeigen.

Referenzen

1) Schweizerischer Kinderkrebsregister; Jahresbericht 2011–2012.
2) Geenen MM, Cardous-Ubbink MC, Kremer LC, van den Bos C, van der Pal HJ, Heinen, RC, Jaspers MW, Koning CC, Oldenburger F, Langeveld NE, Hart AA, Bakker PJ, Caron HN, van Leeuwen FE. Medical assessment of adverse health outcomes in long-term survivors of childhood cancer. JAMA. 2007; 27; 297(24): 2705–15.
3) Van Waas M, Neggers SJ, Te Winkel ML, Beishuizen A, Pieters R, van den Heuvel-Eibrink MM. Endocrine late sequelae in long-term survivors of childhood non-Hodgkin lymphoma. Ann Oncol. 2012; 23(6): 1626–32.
4) Gawade PL, Hudson MM, Kaste SC, Neglia JP, Constine LS, Robison LL, Ness KK: A systematic review of dental late effects in survivors of childhood cancer. Pediatr Blood Cancer. 2014; 61(3): 407–16.
5) Vesterbacka M, Ringdén O, Remberger M, Huggare J, Dahllöf G: Disturbances in dental development and craniofacial growth in children treated with hematopoietic stem cell transplantation. Orthod Craniofac Res 2012; 15: 21–29.
6) Bornstein M, Filippi A, Buser D. [Early and late intraoral sequelae after radiotherapy]. Schweiz Monatsschr Zahnmed. 2001; 111(1): 61–73.
7) Bornstein M, Buser D, Filippi A. [Concepts of prevention and therapy ofradiation-induced side effects]. Schweiz Monatsschr Zahnmed. 2001; 111(8): 962–77.
8) Mendes S: Intraorale Komplikationen bei Kindern und Jugendlichen unter onkologischer Behandlung – eine retrospektive Datenevaluation: Medizinische Masterarbeit Universität Basel 2015.
9) Kremer N: Klinische Akzeptanz von desinfizierenden Mundspüllösungen bei Kindern, Jugendlichen und jungen Erwachsenen: Medizinische Masterarbeit Universität Basel 2015.
10) Schuurhuis JM, Stokman MA, Roodenburg JL, Reintsema H, Langendijk JA, Vissink A, Spijkervet FK. Efficacy of routine pre-radiation dental screening and dental follow-up in head and neck oncology patients on intermediate and late radiation effects. A retrospective evaluation. Radiother Oncol. 2011; 101(3): 403–9.
11) Hurasky V. Klinische Studie zum Mundhygieneverhalten und zur zahnärztlichen Aufklärung von Patienten vor und nach Organtransplantation. Diss. Göttingen 2010.

Korrespondenzadresse
Dr. med. Tamara Diesch-Furlanetto
Oberärztin Päd. Hämatologie/Onkologie
Spitalstrasse 33
4031 Basel
Tamara.diesch@ukbb.ch

Die Autoren haben keine finanzielle Unterstützung und keine anderen Interessenkonflikte im Zusammenhang mit diesem Beitrag deklariert.