Screening dentaire standardisé en oncologie pédiatrique – quel bénéfice?

Tamara Diesch-Furlanetto[1)*], Cornelia Filippi[2)*], Thomas Kühne[1)], Nicolas Xavier von der Weid[1)], Andreas Filippi[3)], Bâle
Traduction: Rudolf Schlaepfer, La Chaux-de-Fonds

Résumé

À la suite d'un traitement oncologique peuvent apparaître des complications dentaires sévères, p.ex. malformations des racines, défauts de l'émail ou troubles de la croissance de la mâchoire. Ces séquelles tardives peuvent avoir une influence considérable sur la qualité de vie des patients.
Un programme standardisé de prophylaxie et détection précoce permet une prise en charge rapide. Depuis 2013 la Clinique universitaire des deux Bâle UKBB dispose d'un concept révisé pour les soins dentaires et de la bouche des enfants atteints d'une maladie oncologique ou hématologique.

Introduction

En Suisse chaque année environ 230 enfants et adolescents de moins de 16 ans sont atteints par une maladie cancéreuse, les plus fréquentes étant les leucémies, suivies des lymphomes et des tumeurs cérébrales. Grâce aux progrès considérables des traitements oncologiques et des mesures d'accompagnement, on atteint aujourd'hui un taux de survie à 5 ans de 80–85%[1)]. Par contre, environ 75 % de ces enfants présentent au moins une séquelle tardive[2)], les plus fréquentes étant cardio-vasculaires (p.ex. cardiomyopathies, athérosclérose) et endocriniennes (p. ex. déficit d'hormone de croissance, hypothyroïdie, infertilité)[3)]. Après un traitement oncologique on constate en plus, chez de nombreux enfants, des séquelles dentaires. Les plus fréquentes sont les malformations de la racine (jusqu'à 50 %), des caries de plus de 4 dents (29 %), des défauts de l'émail (17 %), une microdontie (dents particulièrement petites) (38 %) et une hypodontie (nombre réduit de dents permanentes par absence de bourgeon dentaire) (17 %)[4)]. Par la gêne fonctionnelle et l'aspect inesthétique, ces séquelles ont un impact considérable sur la qualité de vie des patients. Les traitements oncologiques entrepris avant l'âge de 12 ans influencent par ailleurs la croissance verticale de la mâchoire. L'impact sur le développement des dents et de la mâchoire est particulièrement important suite au traitement par busulfan ou à une irradiation du corps entier[5)].
Chez l'adulte on recherche et traite, avant toute radiothérapie dans les régions du cou et de la tête, d'éventuels foyers dentaires[6), 7)]. Cela permet d'éviter des complications précoces et tardives[6)]. Chez l'enfant cela ne se fait de routine qu'avant la transplantation de cellules souches. Seuls 18 % des enfants souffrant d'une maladie oncologique[8)] profitent donc actuellement d'un tel dépistage.
Contrairement à l'adulte, il n'existe actuellement pas de directives nationales ou internationales concernant la prise en charge de l'enfant avant, pendant et après une radio-chimiothérapie.
Un concept dans ce sens a été élaboré et contrôlé dans le cadre d'une collaboration interdisciplinaire entre oncologie et médecine dentaire pédiatriques à l'Université de Bâle. Nous le présentons ici.

Le concept de dépistage dentaire pour les enfants en traitement oncologique

Depuis 2013 nous effectuons, à la Clinique pédiatrique universitaire des deux Bâle, chez tous les enfants nouvellement atteints d'une maladie oncologique, un bilan dentaire clinique et radiologique. Le bilan radiologique consiste en une radiographie dentaire en fonction de l'avancement du développement dentaire. L'examen clinique comprend la recherche de caries et l'inspection de la muqueuse buccale et des gencives. En présence d'une neutropénie il n'est par contre pas effectué de bilan parodontal en raison du risque infectieux. Un contrôle de l'hygiène buccale a lieu aussi. Mis à part les instruments dentaires de base et l'accès à un appareil d'imagerie dentaire, aucune infrastructure particulière n'est nécessaire. En présence de pathologies nécessitant un traitement du point de vue dentaire, nous établissons un plan de traitement selon le degré d'urgence. Un traitement urgent est nécessaire p.ex. pour les caries de degré 3 et 4 (touchant de près ou pénétrant la pulpe), lors de résorption avancée des dents de lait présentant des signes cliniques ou radiologiques d'infection ainsi que pour les dents avec une parodontite chronique ou apicale (*fig. 1 et 2*).
Avec l'accord de l'oncologue l'assainissement est effectué immédiatement, si possible sans retarder le traitement oncologique. En présence d'un déficit immunitaire quantitatif ou fonctionnel, le traitement se fait sous couverture antibiotique par amoxicilline/acide clavulanique pendant 3 jours.
Si les anomalies constatées n'ont pas un caractère urgent, comme p.ex. une carie débutante *(fig. 2)* ou un descellement asymptomatique dans le cadre du changement des dents, le traitement sera ajourné ou effectué à la fin du traitement oncologique. Les appareils orthodontiques fixes ou amovibles seront ôtés avant le traitement oncologique. Le traitement orthodontique ne sera repris qu'une fois l'oncothérapie terminée.
Deux infirmières spécialement formées instruisent tous les patients ainsi que leurs familles sur l'hygiène buccale correcte, au début et à intervalles réguliers pendant toute la durée du traitement. L'hygiène dentaire et buccale consiste d'une part en une technique correcte du brossage des dents (3 x par jour) et dans la remise de brosses à dents particulièrement souples qui se sont avérées favorables lors des mucosites souvent présentes. D'autre part nous remettons une pâte dentifrice spéciale, au pH neutre et contenant du fluor et du xylite (Emoform Actifluor Kids®, de la firme Wild, Muttenz, Suisse) et une pâte contenant du phosphate de calcium, avec selon l'âge aussi du fluor, à appliquer avec les doigts (Tooth mousse® ou Tooth mousse plus®, de la firme GC, Swiss Office Flums, Suisse) pour la protection de la muqueuse buccale, pour stimuler la production de salive et favoriser la reminéralisation de l'émail dentaire. À Bâle tous ces produits sont remis gratuitement. Pour humidifier la muqueuse buccale et le rinçage de la bouche, nous mettons à disposition, dans le département pour

* Premiers auteurs
1) Abteilung für päd. Hämatologie/Onkologie, Universitäts-Kinderspital beider Basel (UKBB), Spitalstrasse 33, CH-4031 Basel
2) Abteilung Prophylaxe, Schulzahnklinik Basel, St. Alban-Vorstadt 12, CH-4010 Basel
3) Klinik für Zahnärztliche Chirurgie, -Radiologie, Mund- und Kieferheilkunde und Zahnunfallzentrum, Universitätskliniken für Zahnmedizin, Hebelstrasse 3, CH-4056 Basel

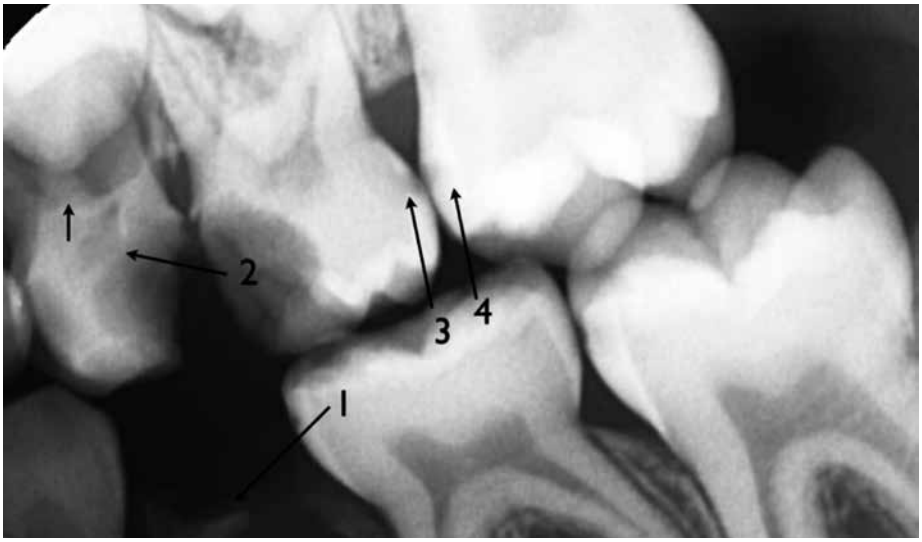

Figure 1: La flèche 1 indique un reste de racine, la flèche 2 une carie profonde avec parodontite apicale, la flèche 3 une carie superficielle, la flèche 4 une carie superficielle de la dent permanente

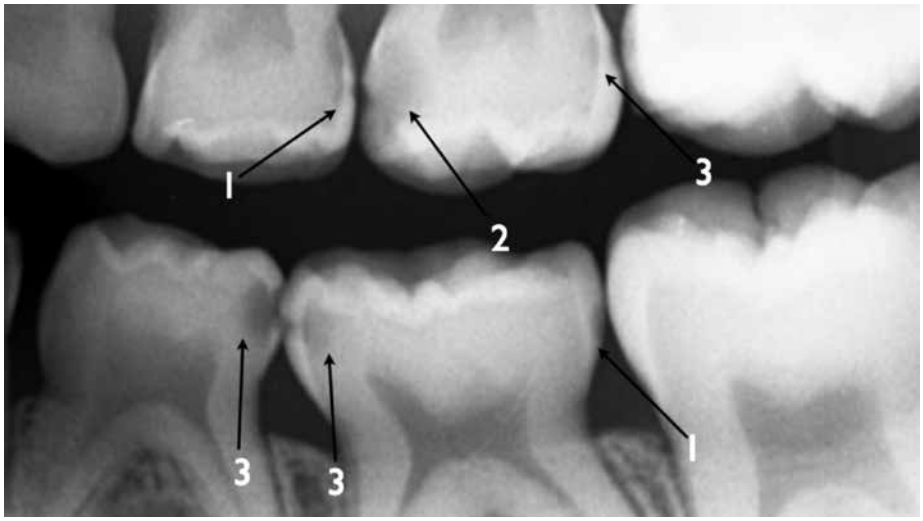

Figure 2: Les flèches 1 montrent une carie initiale, la flèche 2 une carie profonde, proche de la pulpe, les flèches 3 des caries superficielles, encore éloignées de la pulpe.

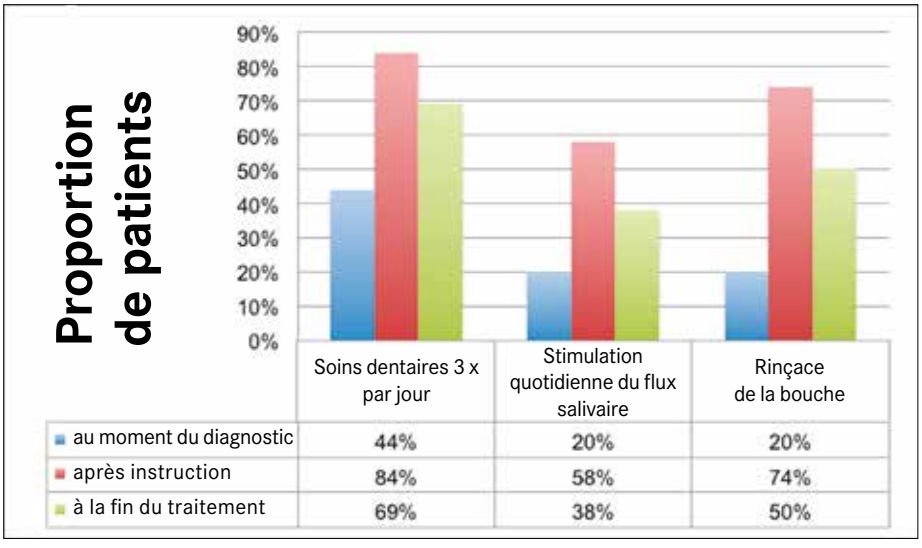

Figure 3: Soins dentaires et de la bouche d'enfants avec une maladie oncologique au moment du diagnostic, après instruction et à la fin du traitement oncologique intensif.

enfants, de l'eau ou une eau au goût plaisant par l'adjonction d'huile essentielle Orange plus® (de la firme Farfalla, Uster, Suisse)[9], du thé de sauge ou du lait. Le rinçage devrait se faire après chaque repas et aussi souvent que possible.

Pendant le traitement oncologique les enfants sont convoqués pour un contrôle dentaire tous les 3 mois. On effectue un examen clinique complet (comme mentionné plus haut) et un nettoyage professionnel des dents. En accord avec les oncologues et en présence d'une situation immunitaire suffisante, on procède à un nettoyage avec des brosses à dents. Cette mesure est nécessaire car, suite à la prophylaxie, dans 0–40% des cas peut apparaître une bactériémie[11]. On applique ensuite une laque à base de fluor (Duraphat®) pour durcir l'émail dentaire. L'hygiène dentaire est vérifiée et si nécessaire perfectionnée. Des affections urgentes (voir plus haut) nouvellement constatées sont traitées, dans la mesure du possible, sans délai.

Afin de couvrir les frais occasionnés par le traitement dentaire, on procède pour chaque patient à une demande de prise en charge par l'assurance maladie, en vertu des articles 31b et c LAMAL et des articles 18 et 19 OPAS. Bien qu'il existe une base légale pour la prise en charge des frais par les assurances maladie, dans le cas individuel ces démarches sont grevées d'un important travail administratif (établir la demande LAMAL à présenter avec le devis, recours en cas de refus, consultation du médecin conseil, etc.). Une demande de prise en charge des frais est nécessaire dans un peu plus de la moitié des cas.

Toutes les constatations dentaires sont enregistrées électroniquement. Jusqu'ici les données anonymisées ont été analysées une fois à des fins comparatifs (décision EKBB/EKNZ Nr. 2013/102). Cette étude rétrospective constate qu'avant l'introduction du concept, durant la période 2002–2012, un contrôle dentaire n'a eu lieu que chez 27% (contrôles de routine lors de transplantation de cellules souche ou alors lors de suspicion d'infection suite à un problème dentaire). Parmi ces enfants, 63.2% présentaient une pathologie dentaire. Il s'agissait principalement de caries (87%), pour le 13% restants de péricoronarite, de parodontite et de troubles de la croissance de la mâchoire[8].

Une évaluation intermédiaire de l'hygiène buccale a été effectuée par les infirmières spécialement formées. Suite aux instructions, depuis l'entrée à l'UKBB jusqu'à la fin du traitement oncologique intensif, les soins den-

taires et de la bouche 3 x par jour ont augmenté de 44% à 84%, la stimulation salivaire de 20% à 58% et l'utilisation du liquide de rinçage de 20% à 75% *(fig. 3)*.

Discussion

Une *Standard Operating Procedure* (SOP) de la prise en charge dentaire des enfants et adolescents avec une maladie oncologique peut contribuer à éviter des complications dentaires sévères pendant et après le traitement oncologique. Pour les patients adultes sous radiothérapie du cou et de la tête, le bénéfice des contrôles dentaires a été prouvé par de nombreuses études[6), 7)].

Pour les enfants sous traitement oncologique, l'inclusion des parents et de la famille élargie est essentielle pour garantir une bonne hygiène dentaire et de la bouche. Une hygiène dentaire et de la bouche correcte n'est possible qu'avec leur soutien et les premières expériences à Bâle sont encourageantes. Le retour des enfants et des parents est sans exception positif. La plupart des parents ont été en mesure d'appliquer, avec leurs enfants, les instructions reçues. L'hygiène dentaire a été maintenue à un niveau très élevé pendant toute la durée du traitement oncologique (de quelques mois à plusieurs années). Pour la plupart des parents l'importance de la santé dentaire à long terme est grande – pas seulement pour la partie visible, aux conséquences esthétiques.

L'avantage à long terme du concept présenté ici devra être vérifié, basé sur l'évidence, dans le plus de centres et avec le plus grand nombre de cas possibles. Cela facilitera la prise en charge par les assureurs, mais aussi parce que l'investissement nécessaire à la mise en œuvre d'un tel concept est conséquent pour toutes les personnes concernées.

Conclusion et vision d'avenir

Les premières impressions après la période d'observation encore courte sont positives, du point de vue des professionnels oncologues et dentistes autant que du point de vue des patients et de leurs proches. Une étude prospective du concept présenté ici est prévue, en incluant le taux de sécrétion salivaire et le développement de la mâchoire et de la dentition. Ce n'est qu'ainsi qu'il sera possible de démontrer l'effet à long terme du suivi dentaire étroit, pendant et après un traitement oncologique, sur le développement de caries et la préservation de la dentition.

Références

1) Registre Suisse du Cancer de l'Enfant (RSCE); rapport annuel 2011–2012.
2) Geenen MM, Cardous-Ubbink MC, Kremer LC, van den Bos C, van der Pal HJ, Heinen, RC, Jaspers MW, Koning CC, Oldenburger F, Langeveld NE, Hart AA, Bakker PJ, Caron HN, van Leeuwen FE. Medical assessment of adverse health outcomes in long-term survivors of childhood cancer. JAMA 2007; 297(24): 2705–15.
3) Van Waas M, Neggers SJ, Te Winkel ML, Beishuizen A, Pieters R, van den Heuvel-Eibrink MM. Endocrine late sequelae in long-term survivors of childhood non-Hodgkin lymphoma. Ann Oncol 2012; 23(6): 1626–32.
4) Gawade PL, Hudson MM, Kaste SC, Neglia JP, Constine LS, Robison LL, Ness KK. A systematic review of dental late effects in survivors of childhood cancer. Pediatr Blood Cancer 2014; 61(3): 407–16.
5) Vesterbacka M, Ringdén O, Remberger M, Huggare J, Dahllöf G. Disturbances in dental development and craniofacial growth in children treated with hematopoietic stem cell transplantation. Orthod Craniofac Res 2012; 15: 21–29.
6) Bornstein M, Filippi A, Buser D. Early and late intraoral sequelae after radiotherapy. Schweiz Monatsschr Zahnmed 2001; 111(1): 61–73.
7) Bornstein M, Buser D, Filippi A. Concepts of prevention and therapy ofradiation-induced side effects. Schweiz Monatsschr Zahnmed 2001; 111(8): 962–77.
8) Mendes S. Intraorale Komplikationen bei Kindern und Jugendlichen unter onkologischer Behandlung – eine retrospektive Datenevaluation. Medizinische Masterarbeit Universität Basel 2015.
9.) Kremer N. Klinische Akzeptanz von desinfizierenden Mundspüllösungen bei Kindern, Jugendlichen und jungen Erwachsenen. Medizinische Masterarbeit Universität Basel 2015.
10) Schuurhuis JM, Stokman MA, Roodenburg JL, Reintsema H, Langendijk JA, Vissink A, Spijkervet FK. Efficacy of routine pre-radiation dental screening and dental follow-up in head and neck oncology patients on intermediate and late radiation effects. A retrospective evaluation. Radiother Oncol 2011; 101(3): 403–9.
11) Hurasky V. Klinische Studie zum Mundhygieneverhalten und zur zahnärztlichen Aufklärung von Patienten vor und nach Organtransplantation. Diss. Göttingen 2010.

Correspondance

Dr. med. Tamara Diesch-Furlanetto
Oberärztin Päd. Hämatologie/Onkologie
Spitalstrasse 33
4031 Basel
Tamara.diesch@ukbb.ch

Les auteurs certifient qu'aucun soutien financier ou autre conflit d'intérêt n'est lié à cet article.