Syncopes chez les enfants et adolescents

Birgit C. Donner[a)], Jean-Pierre Pfammatter[b)]

a) Universitäts-Kinderspital beider Basel
b) Inselspital Bern

Résumé

Les syncopes sont un symptôme fréquemment observé à l'âge pédiatrique et elles peuvent induire beaucoup d'incertitude et d'angoisse. Pour la plupart il s'agit de syncopes reflexes. Des causes cardiaques sous-jacentes et potentiellement dangereuses sont rares. Des pertes de connaissance pour des causes neurologiques, endocriniennes ou métaboliques sont un diagnostic différentiel à évoquer aussi. L'anamnèse est la clé pour comprendre la cause potentielle d'un événement syncopal et définit les investigations à envisager. Des mesures thérapeutiques sont nécessaires dans une minorité des cas, souvent il suffit d'expliquer les circonstances et des mesures préventives. Il est exceptionnel de devoir recourir à un traitement pharmacologique, et encore plus rare est la nécessité d'implanter un stimulateur cardiaque.

Définition

Une syncope est caractérisée par une perte de connaissance subite de brève durée, résultant d'une hypo-perfusion cérébrale passagère et allant de pair avec une perte du tonus postural. Une pression artérielle basse et/ou un débit cardiaque bas sont le point final de toutes les syncopes[1)].

Classification des syncopes

A l'âge pédiatrique, le plus souvent il s'agit de syncopes réflexes ou vasovagales. Plus rares sont les syncopes dues à une hypotension orthostatique ou à un syndrome de tachycardie posturale orthostatique (POTS). Une dysfonction du contrôle autonomique de la fréquence cardiaque ou de la pression artérielle est à la base de toutes ces formes. Des syncopes à l'origine cardiaque et potentiellement dangereuses sont rares et constituent environ 3–5 % de tous les épisodes *(tableau 1)*.

Etiologies et présentation

Syncopes réflexe

Les syncopes réflexes sont déclenchées par des stimuli qui mènent à une réaction pathologique du système nerveux autonome. Une activation du nerf vague induit une bradycardie ou asystolie (cardio-inhibition) et/ou une dépression du système sympathique avec une chute de la pression artérielle (vaso-dépression). Souvent il y a des prodromes, comme sudation, pâleur et nausées. Les enfants se remettent rapidement après la perte de connaissance, tout au contraire d'une crise épileptique ou une période post-ictale de désorientation est typique.

Syncope réflexe pâle

Ce type de syncopes est declenchée par des facteurs extérieurs comme traumatisme, irritation et l'âge typique est entre 12 et 24 ans. Un stimulus vagal induit une bradycardie ou même une asystolie allant jusqu'à des convulsions *(fig. 1)*. A différencier des spasmes du sanglot, où les enfants pleurent, font une apnée et deviennent cyanosés avant de perdre connaissance[2), 4)].

Syncope réflexe de l'athlète

Apparition typique après des effort physiques, de même à cause d'une activation du système vague[1), 2)].

Hypotension orthostatique

Ici les syncopes se manifestent avec perte de connaissance en relation avec un changement de position par un chute de la pression artérielle suite a un « pooling » du sang veineux dans les membres inférieurs.

Syndrome de tachycardie posturale (POTS)

Il s'agit d'une tachycardie due à une insuffisance orthostatique avec des symptômes chroniques sans pertes de connaissance et sans chute de la pression artérielle. L'âge de manifestation typique est la deuxième décennie avec préférence du sexe féminin.

Syncopes cardiogènes

Toute syncope chez un patient déjà connu pour une cardiopathie (congénitale ou acquise) doit être prise en charge rapidement et nécessite des investigations approfondies. Les signes d'alarme anamnestiques après une syncope sont la survenue pendant une activité physique ou en relation avec des émotions, une histoire de palpitations ou de douleurs thoraciques précédant la perte de connaissance. De même des syncopes en relation avec des bruits inattendus sont suspectes. Toutes ces circonstances doivent faire penser à une maladie électrique primaire d'origine génétique comme par exemple le syndrome du QT long/short, le syndrome de Brugada ou la tachycardie ventriculaire polymorphe catécholaminergique[1), 2), 4)].

Dysfonctions du contrôle autonome avec insuffisance orthostatique

(syncopes réflexes ou neurocardiogènes)
Syncopes neurocardiogènes/ vasovagales
Syncopes de situation
(toux, défécation, miction, déglutition)
Syndrome du sinus carotidien

Hypotension orthostatique

Syndrome de tachycardie posturale orthostatique

Syncopes cardiaques

Malformations cardiaques/ Cardiomyopathies
- Malformations cardiaques congénitales corrigées/non-corrigées
- Cardiomyopathies, Myocardite
- Hypertension pulmonaire
- Anomalies congénitales des coronaires/St post Kawasaki
- Tumeurs cardiaques

Arrhytmies cardiaques primaires Tachycardies
- Syndrome de WPW
- Syndromes éléctriques génétiques :
  QT long/short
  Brugada
  Tachycardies ventriculaires polymorphiques catecholaminerges

Bradycardies
- Bloc av complèt (congénital, acquis)
- Dysfonction d'un stimulateur cardiaque

Tableau 1: Causes des (pré)syncopes chez l'enfant et l'adolescent.

Evaluation diagnostique

Anamnèse et examen clinique

Une anamnèse détaillée et un examen clinique complet permettent dans la plupart des cas de s'approcher de la cause possible de l'événement. Un ECG à 12 dérivations devrait accompagner cet examen de base[2), 4)].

Investigations supplémentaires

Des investigations supplémentaires sont à envisager lorsque les données récoltées évoquent un contexte plus complexe d'un épisode syncopal, et là surtout une origine cardiaque d'une syncope. Les moyens diagnostiques à disposition sont une échocardiographie pour suspicion d'une maladie structurelle du cœur, un ECG de 24 heures (Holter) ou de plus longue durée en cas de suspicion de troubles du rythme cardiaque. Allant plus loin, un examen électrophysiologique invasif peut éclaircir le mécanisme d'arythmies cardiaques. Pour des symptômes survenant lors d'efforts physiques, une ergométrie est indiquée. Une suspicion d'anomalies coronaires peut nécessiter soit un CT scan ou un cathétérisme cardiaque invasif[1, 2)]. Selon le tableau clinique, une évaluation neurologique peut être indiquée.

Traitement

Traitement des situations avec insuffisance orthostatique ou dysfonction du contrôle autonome

Souvent une discussion expliquant la nature bénigne des symptômes suffira pour calmer la situation. Il s'agit de donner des conseils de prévention: éviter des situations qui déclenchent les syncopes, apports suffisants en liquides, activité sportive régulière. En plus la reconnaissance des signes prodromiques peut aider à prendre des mesures, comme par exemple des contractions musculaires isométriques[1, 3)]. En cas de syncopes répétitives (et avec des blessures) un traitement pharmacologique pour une durée limitée (12–24 mois) peut être envisagé. Plusieurs substances ont été testées, mais il faut aussi accepter un certain effet placebo. Midodrine, un agoniste alpha sélectif est utile lors des dysfonctions du contrôle autonome et des troubles orthostatiques. Fludrocortisone, un minéralo-corticoïde peut aider dans l'insuffisance orthostatique en augmentant le volume liquidien. Les bétabloquants sont ne plus vraiment recommandés et un stimulateur cardiaque est parfois le dernier recours pour des syncopes réflexes pâles[1, 2)].

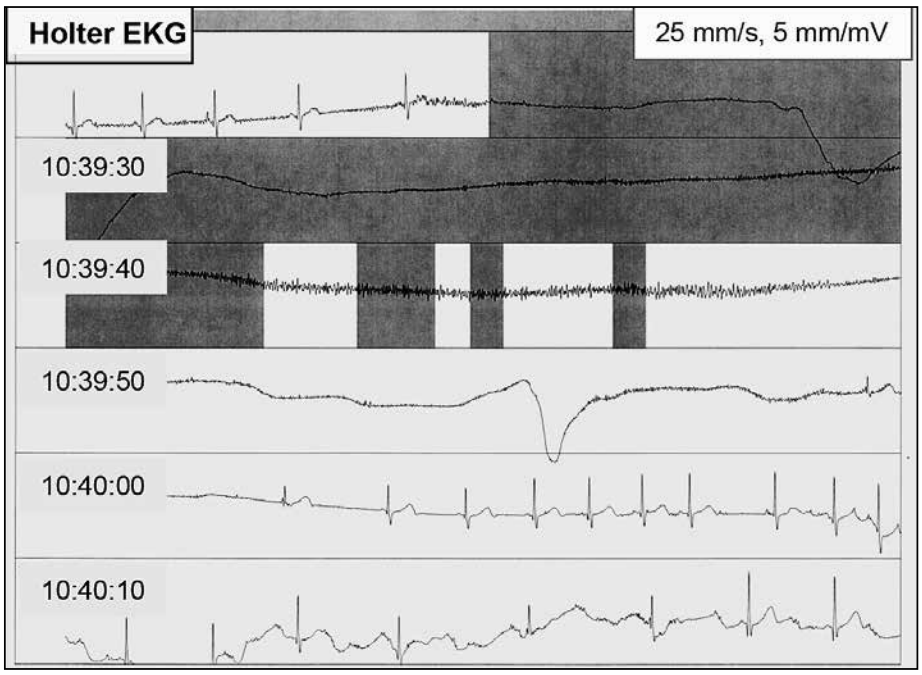

Figure 1: Extrait d'un ECG Holter d'un garçon de 2 ans avec une asystolie de 40 secondes après avoir heurté sa tête contre un obstacle.

Traitement des syncopes cardiaques

Le traitement des syncopes cardiaques varie selon la maladie sous-jacente, mais doit être agressif et rapidement installé pour un risque réel de mort subite.

Résumé pour le praticien

- Les syncopes chez des enfants sont pour la plupart des dysfonctionnements du contrôle autonome avec insuffisance orthostatique.
- Rarement la cause sous-jacente est une maladie cardiaque potentiellement dangereuse.
- L'histoire, l'examen clinique et un ECG sont pour la plupart des cas suffisant pour éclaircir le mécanisme.
- Le traitement de l'insuffisance orthostatique consiste en des explications de la nature bénigne et de modifications du comportement
- Lors de suspicion de syncope cardiaque un cardiologue pédiatre doit être consulté

Références

1) The Task force for the diagnosis and management of syncope of the European Society of Cardiology (2009). Guidelines for the diagnosis and management of syncope (version 2009). Eur Heart J 30: 2631–2671.
2) Grubb B, Oshlansky B (2005) Syncope: mechanisms and management. Blackwell Futura.
3) van Dijk N, Quartieri F, Blanc JJ, et al. (2006) Effectiveness of physical conterpressure maneuvers in preventing vasovagal syncope: the physical counterpressure manoeuvres trial (PC-Trial). J Am Coll Cardiol 48: 1652–165.
4) Donner B, Hessling G, Schmidt KG (2012) Synkopen im Kindes- und Jugendalter. Monatsschrift Kinderheilkunde 5: 499–514.

Correspondance

Prof. Dr. med. Birgit C. Donner
Leitende Ärztin Kardiologie
Universitäts-Kinderspital beider Basel (UKBB)
Spitalstrasse 33, Postfach
CH-4031 Basel
Birgit.Donner@ukbb.ch

Les auteurs certifient qu'aucun soutien financier ou autre conflit d'intérêt n'est lié à cet article.