Posteriore Urethralklappen

Jacques Birraux*, Christophe Gapany*, Paloma Parvex**, Genf
Übersetzung: Rudolf Schlaepfer, La Chaux-de-Fonds

Zusammenfassung

Posteriore Urethralklappen (PUK) sind die häufigste Ursache einer angeborenen, distal der Harnblase liegenden Obstruktion. Die genaue Ätiologie ist nicht bekannt. Die Langzeitprognose hängt von Schwere der Obstruktion und den Auswirkungen auf Nieren- und Blasenfunktion ab, und reicht von intrauteriner Lebensunfähigkeit bis zu persistierender Inkontinenz im Erwachsenenalter und Niereninsuffizienz mehr oder weniger schwer. Um die Nierenfunktion zu erhalten und ein adäquates Sozialleben zu ermöglichen, muss die Betreuung dieser Kinder, insbesondere der Harnblasenprobleme, agressiv sein, verbunden mit einer engmaschigen Überwachung der Nierenfunktion. Dies bedeutet eine langfristige pluridisziplinäre Betreuung.

Einführung

Die Inzidenz der PUK wird auf 1 : 4000 bis 1 : 8000 männliche Geburten geschätzt, und ist mit Sicherheit noch höher, zählt man nicht lebensfähige Föten und Fehlgeburten sowie Erwachsene mit ein, die sich erst spät über Miktionsbeschwerden beschweren. Sie stellen 63% der angeborenen infravesikalen Abflusshindernisse dar[1]. Ihre Ätiologie ist weiterhin unbekannt, wahrscheinlich durch eine ungünstig gelegene Mündung der Wolff'schen Kanäle in die Urethra[2] bedingt. Das bessere Verständnis ihrer Pathophysiologie führte zu einer Änderung der Klassifizierung der PUK. Von der klassischen Beschreibung von Young auf die klinisch tauglichere Benennung Congenital Obstructing Posterior Urethral Membrane (COPUM)[3]. Sie werden im Allgemeinen in utero entdeckt: 50% bei der Routinesonographie im zweiten Trimenon und 80% sind nach der 28. Woche Amenorrhoe bekannt[4]. Die vorgeburtliche Erkennung hängt jedoch von Anzahl und Qualität der durchgeführten Sonographien ab. Eine nicht unbedeutende Anzahl Patienten werden erst später diagnostiziert, meist auf Grund von rezidivierenden Harnwegsinfekten oder Inkontinenz[5]. Dank der Fortschritte der antenatalen Diagnostik und der besseren Betreuung der Kinder sank die Sterblichkeit in den 1960er Jahren um 50%[6] und auf heute unter 5%[7]. Diese günstige Entwicklung hat leider zur Folge, dass eine zunehmende Zahl Knaben den Spätfolgen der mit dieser Diagnose eng verbundenen Blasendysfunktion ausgesetzt sind[8]. Diese führt einerseits zu Nierenfunktionsstörungen und andererseits zu Harninkontinenz, mit all ihren schweren sozialen Auswirkungen. Eine engmaschige pluridisziplinäre Nachbetreuung ist deshalb unbedingt notwendig.

Diagnose

Wie bereits erwähnt, erlauben vor der Geburt durchgeführte Sonographien die grosse Mehrzahl der Fälle zu diagnostizieren. In der Folge muss man daran denken, dass die mit PUK assoziierte Klinik von «leichter» Beeinträchtigung mit relativ banalen Symptomen (persitierende Harninkontinenz, dribbling)[9], über rezidivierende Harnwegsinfekte bis zur terminalen Harninkontinenz reichen kann[10]. Die Diagnose PUK muss demzufolge bei jeder darauf hinweisenden Symptomatik formell ausgeschlossen werden.

Untersuchung der Wahl ist die Miktionszysturethrographie (MCUG), unbedingt unter Einschluss der Miktionsphase ohne Sonde, die das typische Bild mit Kalibersprung und halbmondförmigem Kontrastmittelabbruch zeigt *(Abb. 1)*. Das MCUG ermöglicht eben-

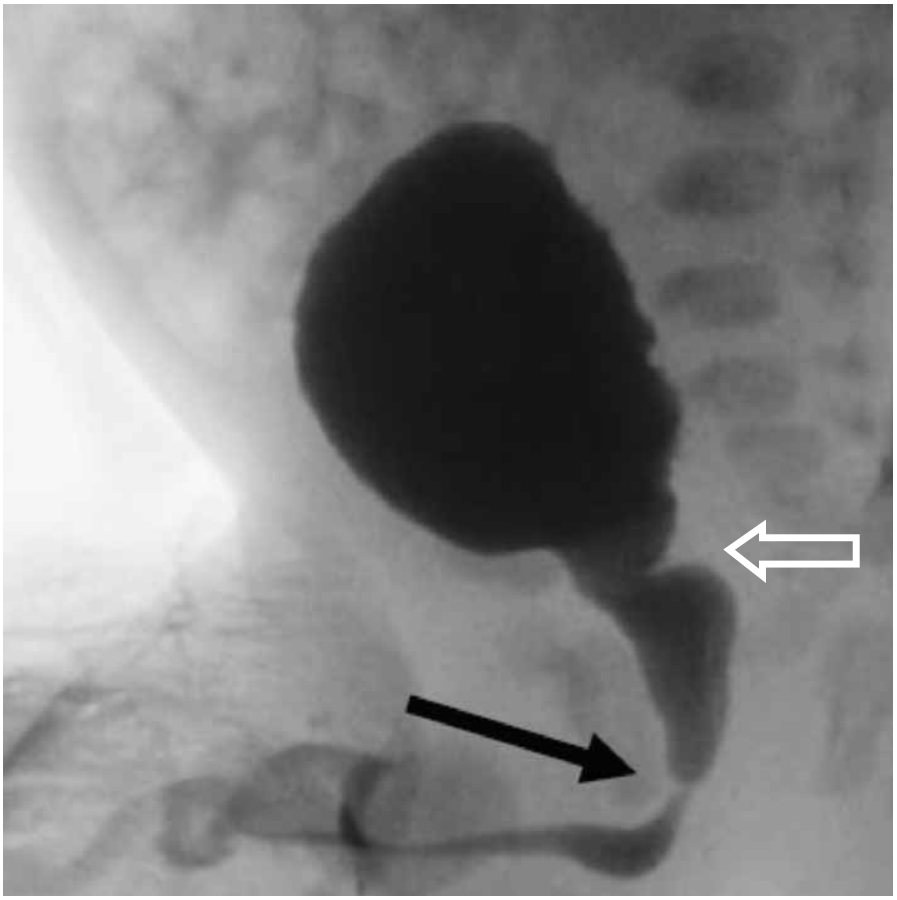

Abb. 1: Miktionszystourethrographie: Pseudodivertikel der Harnblase, Hypertrophie des Blasenhalses (hohler Pfeil), Ausweitung der posterioren Urethra und charakteristisches Bild der PUK (voller Pfeil). Der oft assoziierte vesikoureterale Reflux fehlt hier.

* Service de chirurgie pédiatrique.
** Unité romande de néphrologie pédiatrique, Hôpital des Enfants, Hôpitaux Universitaires de Genève, Rue Willy-Donzé 6, 1211 Genève 14.

falls, die Form von Blase und Blasenhals sowie den sekundären vesikoureteralen Reflux zu erfassen. Es ist illusorisch, diesen korrigieren zu wollen, solange das infravesikale Hindernis nicht behoben wurde. Die radiologische Abklärung wird ergänzt durch eine Nierensonographie zur Darstellung der Nierenmorphologie und Abschätzung einer möglichen Dilatation der oberen Harnwege, und durch eine Nierenszintigraphie zur Erfassung eventueller Narben. Der venöse Zugang für die Szintigraphie wird dazu benutzt, die Nierenfunktion labormässig zu überprüfen.

Auswirkungen auf die Blasenfunktion

Die Auswirkungen der PUK auf die Harnblase machen sich frühzeitig bemerkbar, da dieses Organ sich schon intrauterin gegen ein Hindernis entwickeln muss, das Überdruck erzeugt. Es kommt zur Hypertrophie, dann Detrusorfibrose und schliesslich vollständiger Blasendysfunktion. Eine Studie mit einer historischen Serie von Patienten mit ausgeprägten PUK führte 1986 zum Begriff «Syndrom der Urethralklappenblase», ein Begriff, der in der Folge ausführlich übernommen und entwickelt wurde[11]. Es ist heute klar bewiesen, dass, welches auch immer der scheinbare Erfolg der Klappenresektion zum Zeitpunkt der Diagnosestellung ist, die Folgen der Obstruktion durch die antenatal bestehenden PUK über lange Zeit und bis ins Erwachsenenalter anhalten[12]. Diese Blasen müssen also unter Berücksichtigung des urodynamischen und klinischen Verlaufes (Infekte, Verschlechterung der Nierenfunktion) betreut werden, um deren Compliance, funktionelle Drucke und Entleerung zu verbessern, zum Schutze der Nieren oder, falls die Niereninsuffizienz irreversibel ist, um die Blase auf eine Nierentransplantation vorzubereiten.

Auswirkungen auf die Nierenfunktion

PUK sind die häufigste Ursache einer terminalen Niereninsuffizienz im Kindesalter[13]. Die Inzidenz Neugeborener mit PUK hat im Verlaufe der letzten 20 Jahre deutlich zugenommen, z. T. dank der Fortschritte der antenatalen Sonographie. Vom Ausmass der Obstruktion hängt die Langzeitprognose für Blase und Nieren ab. Die Zunahme des Blasendruckes überträgt sich auf das

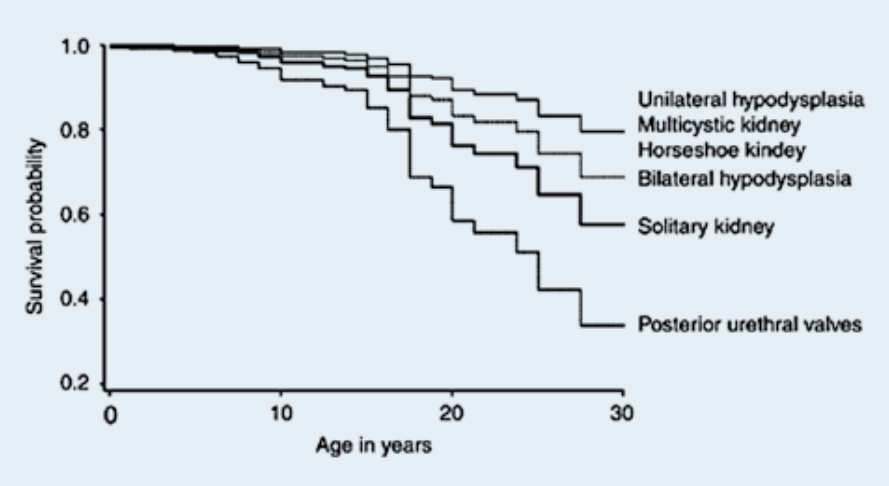

Abb. 2[13]: Wahrscheinlichkeit dialysefrei zu überleben, eingeteilt nach angeborener Nierenmissbildung, berichtigt nach dem Bestehen eines vesikoureteralen Refluxes, dem zeitlichem Verlauf des Serumkreatinins und dem Vorhandensein oder nicht einer Proteinurie (≥ 1G/Tag).

Nierenbecken und führt zur Erweiterung der Tubuli und zu einer Reihe von sekundären zellulären Ereignissen; interstitielle Fibrose und glomeruläre Sklerose bedingen eine Abnahme der Anzahl Nephrone[14]. Der progressive Verlauf bis zur terminalen Niereninsuffizienz beim Knaben variiert, je nach Statistik, von 13 bis 20%[14, 15]. Sie tritt im Allgemeinen im Alter von 11 bis 15 Jahren auf, was mit dem Eintritt der Pubertät zusammenfällt[14]. Sanna-Cherchi et al.[13] verfolgten über 20 Jahre 312 Patienten bei denen im Kindesalter eine kongenitale Nierenerkrankung diagnostiziert wurde, wovon 68 Knaben mit PUK (20%). 58 dieser Patienten entwickelten früh eine terminale Niereninsuffizienz, die vor dem Alter von 30 Jahren eine Dialyse notwendig machte. Fast die Hälfte (45%) litt an PUK. *Abb. 2* veranschaulicht die Wahrscheinlichkeit, vor dem Alter von 30 Jahren keine Dialyse zu benötigen, in Abhängigkeit von der Art der kongenitalen Nierenkrankheit.

Eine schlechte Prognose bedingen: Die Schwere der Niereninsuffizienz bei Diagnosestellung; hochgradiger vesikoureteraler Reflux; persistierende Blasendysfunktion; das Vorhandensein einer Proteinurie[13, 14]. Um das Fortschreiten der Niereninsuffizienz zu bremsen, muss durch optimale Behandlung der Blasendysfunktion unbedingt der intrarenale Druck vermindert und bei Patienten mit schwerem Reflux das Auftreten von Parenchymnarben vermieden werden. Die glomeruläre und tubuläre Nierenfunktion muss engmaschig überwacht werden; die bei diesen Patienten häufige tubuläre Insuffizienz führt zu einer verminderten Konzentrationsfähigkeit des Urins, die durch vermehrte Flüssigkeitsaufnahme kompensiert wird, was wiederum zur Blasendysfunktion beiträgt.

Medizinisch-chirurgische Betreuung

Die vorgeburtliche Behandlung wird durch verschiedene Faktoren eingeschränkt: 20% der Fälle werden nicht diagnostiziert; es gibt keine zuverlässige fötale Urinwerte, die zur Indikationsstellung für einen chirurgischen Eingriff beitragen könnten; und vor allem wurde nachgewiesen, dass die antenatale Blasendrainage wohl die perinatalen Überlebenschancen, aber nicht die Langzeitprognose verbessert[4].

Im Prinzip kommt der Knabe gleich nach der Geburt in ärztliche Behandlung. Die Diagnose wird möglichst bald durch ein MCUG bestätigt, wobei eine transurethrale (oder suprapubische) Sonde gelegt wird. Es muss auf Kompensation der mehrere Tage dauernden sturmartigen Diurese, bedingt durch das Aufheben der Obstruktion, geachtet werden. Anschliessend kann die endoskopische Klappenresektion durchgeführt werden. In einigen speziellen Fällen (Frühgeborene, Urosepsis) muss diese aufgeschoben werden. Die oberen Harnwege müssen in diesem Fall durch eine Harnableitung entlastet werden. Da die Blase das hauptsächlichste funktionelle Hindernis für

den Harnabfluss darstellt, wird man im Allgemeinen die chirurgische nicht kontinente Vesikostomie vorziehen.

Das Kind wird anschliessend klinisch und labormässig überwacht, urodynamische Untersuchungen werden das weitere urologische Vorgehen lenken. Um den Blasendruck unter der nierenschädigenden Schwelle zu halten, wird die Compliance zuerst durch Anticholinergika wie Oxybutinin (Ditropan®) und, je nach Bedarf, durch regelmässige Injektionen von Botulinustoxin (Botox®) in den Detrusor oder chirurgische Blasenvergrösserung (Enterozystoplastie) erhalten. Diese Massnahmen wirken sich auch günstig auf die Reservoirfunktion der Blase und damit die Dauer des Trockenseins aus, was für eine zufriedenstellende soziale Eingliederung von Bedeutung ist. Schliesslich ist eine optimale Entleerung der Blase wichtig, um restharnbedingte Harnwegsinfekte zu vermeiden. Dazu dienen folgende Massnahmen, in Reihenfolge zunehmender Komplexität: Strenge Miktionsdisziplin, Verdoppelung der Blasenentleerungen, α-Blocker und schliesslich aseptischer intermittierender Katheterismus. Da die Urethra dieser Knaben sehr sensibel ist, wird dies im Allgemeinen mittels einer kontinenten Mitrofanoff-Vesikostomie durchgeführt.

Dieser Behandlungsmodus mag belastend erscheinen, doch die immer noch düstere Prognose dieser Kinder macht dies erforderlich. In einer kürzlichen Multivariatestudie zur Bestimmung von prognostischen Langzeitfaktoren erwies sich der Tiefstwert des Serumkreatinins als einziges unabhängiges prädiktives Element[14]. Doch selbst in der Gruppe der «günstigen Prognosen» entwickelten 22% der Kinder eine Niereninsuffizienz, was die Bedeutung der langfristigen Überwachung unterstreicht.

Schlussfolgerungen

Bei den posterioren Urethralklappen handelt es sich um eine komplexe Diagnose mit lebenslänglichen Auswirkungen. Die Betreuung dieser Kinder soll deshalb durch erfahrene pluridisziplinäre pädiatrische Teams (Kinderärzte, Kinderchirurgen, -nephrologen und -psychiater, Physiotherapeuten) durchgeführt werden. Der Mangel an wissenschaftlichen Daten und der Wunsch, die Prognose dieser Kinder zu verbessern, hat die Schweizerische Gesellschaft für pädiatrische Urologie (SwissPU) dazu bewogen, ein longitudinales schweizerisches Register zur Erfassung der neuen Fälle zu schaffen.

Es bestehen keine Interessenkonflikte der Autoren im Zusammenhang mit diesem Text.

Referenzen

1) Morris RK. Reprod Sci 2011; 18 (4): 366 A.
2) Dewan PA. Dialogues Pediatr Urol 1995; 18 (8): 1–8.
3) Dewan PA, Zappala SM, Ransley PG, Duffy PG. Endoscopic reappraisal of the morphology of congenital obstruction of the posterior urethra. Br J Urol 1992; 70 (4): 439–44.
4) Morris RK, Kilby MD. Long-term renal and neurodevelopmental outcome in infants with LUTO, with and without fetal intervention. Early Hum Dev 2011; 87 (9): 607–10.
5) Khursigara N, McGuire BB, Flood H. Late presentation of posterior urethral valves. Can J Urol 2011; 18 (3): 5739–41.
6) Ellis DG. J Urol 1966; 95 (4): 549–54.
7) Caione P. Pediatr Surg Int 2011; 27 (10): 1027–35.
8) Holmdahl G. J Urol 2005; 174: 1031–34.
9) Atala A. Presentation at the American Academy of Pediatrics, Dallas, 1994.
10) Close CE, Mitchell ME. Posterior Urethral Valves in «Pediatric Urology», Gearhart, Rink and Mouriquand Saunders Elsevier Ed. 2010.
11) Glassberg KI. Posterior urethral valves: lessons learned over time. Curr Opin Urol 2003; 13 (4): 325–7.
12) Woodhouse CR. The fate of the abnormal bladder in adolescence. J Urol 2001; 166 (6): 2396–400.
13) Sanna-Cherchi S, Ravani P, Corbani V, et al. Renal outcome in patients with congenital anomalies of the kidney and urinary tract. Kidney Int 2009; 76: 528–33.
14) Sarhan OM, El-Ghoneimi AA, Helmy TE, Dawaba MS, Ghali AM, Ibrahiem el-HI. Posterior urethral valves: multivariate analysis of factors affecting the final renal outcome. J Urol 2011; 185: 2491–5.

Korrespondenzadresse

Dr Jacques Birraux
Service de chirurgie pédiatrique
Hôpital des Enfants
Rue Willy-Donzé 6
1211 Genève 14
Tél. +41 22 382 45 08
Fax +41 22 382 54 97
Jacques.birraux@hcuge.ch