Hämophagozytose-Syndrome

Jana Pachlopnik Schmid, Zürich

Zusammenfassung

- *Hämophagozytose-Syndrome sind potentiell fatal verlaufende Immunantworten mit überschiessender Aktivierung und Vermehrung von Lymphozyten und Makrophagen, welche immer noch viel zu wenig bekannt sind. Lebensrettende Therapien werden oftmals zu spät oder gar nicht eingesetzt.*
- *Virale Infekte (vor allem durch Epstein Barr Virus, EBV) und andere Trigger vermögen sowohl angeborene als auch erworbene Hämophagozytose-Syndrome auszulösen.*
- *Funktionsdefekte der zytotoxischen Lymphozyten bei angeborenen Hämophagozytose-Syndromen verunmöglichen oder verzögern die Elimination von infizierten und antigenpräsentierenden Zellen. Dies könnte dazu führen, dass die Aktivierung der zytotoxischen Lymphozyten aufrecht erhalten bleibt und es somit zur überschiessenden Immunreaktion kommt, welche die Hämophagozytose-Syndrome auszeichnet.*
- *Hämophagozytose-Syndrom gehört zur Differentialdiagnose des Fiebers, welches nicht oder ungenügend auf eine antiinfektiöse Therapie anspricht. Eine (Hepato-) Splenomegalie zusammen mit einer Bi-Zytopenie sollten an ein Hämophagozytose-Syndrom denken lassen und die Suche nach einer Hyperferritinämie, Hypertriglyzeridämie und Hypofibrinogenämie veranlassen.*

1. Einführung/Hintergrund

Hämophagozytose-Syndrome zeichnen sich durch eine überschiessende oder schlecht kontrollierte Immunreaktion aus, insbesondere der T-Lymphozyten und Makrophagen. Diese überschiessende Immunantwort führt zu einem Zytokin-Sturm und einer übermässigen Entzündungsreaktion, welche die entsprechenden klinischen Symptome und Laborveränderungen hervorrufen und fatale Folgen haben können. Hämophagozytose-Syndrome können bei einer Reihe verschiedener Grundkrankheiten auftreten. In den letzten Jahren haben sich die Hinweise verdichtet, dass das von den Rheumatologen beschriebene Makrophagenaktivierungs-Syndrom im Grunde genommen dieselbe klinische Entität darstellt wie das Hämophagozytose-Syndrom bei der sogenannten hämophagozytären Lymphohistiozytose. Hämophagozytose-Syndrome können also verschiedene Ursachen haben; die Endstrecke der pathogenetischen Vorgänge scheint aber allen gemeinsam zu sein. Ätiologisch wird zwischen angeborenen und erworbenen Hämophagozytose-Syndromen unterschieden.

2. Angeborene Hämophagozytose-Syndrome

2.1. Genetische Defekte

Grosse Fortschritte im Verständnis der Pathogenese der Hämophagozytose-Syndrome wurden durch die Identifizierung von Genmutationen erzielt, die für die seltenen, hereditären Formen verantwortlich sind[1]. Fast alle bisher entdeckten Genmutationen führen zu einem Funktionsdefekt einiger T-Lymphozyten und/oder der natürlichen Killerzellen: Diese defekten Immunzellen sind zwar nach wie vor fähig, infizierte oder maligne veränderte Zielzellen zu erkennen und sie sind ebenfalls nach wie vor fähig, Botenstoffe (Zytokine) auszuschütten, um weitere Immunzellen anzulocken und zu aktivieren, aber es fehlt Ihnen die Fähigkeit zytotoxisch zu wirken, d. h. die Zielzelle abzutöten.

Zytotoxische Granula enthalten Perforin und Granzyme, die beim Kontakt der zytotoxischen Zelle mit der infizierten (oder der antigenpräsentierenden) Zelle in den interzellulären Raum ausgeschüttet werden *(Abbildung 1)*. Dieser Vorgang ähnelt in gewisser Weise der Ausschüttung von Neurotransmittern in neuronalen Synapsen; deshalb wird die Kontaktzone der zytotoxischen Zelle mit der Zielzelle als «immunologische Synapse» bezeichnet. Perforin wird von der Zielzelle aufgenommen und induziert zusammen mit den Granzymen den Zelltod, d. h. die Apoptose der Zielzelle. Mutationen, welche mit einem Perforin-Defekt einhergehen, führen zu einem Zytotoxizitätsdefekt. Zielzellen werden nicht oder nicht effektiv genug entfernt und halten damit die Aktivierung der zytotoxischen Lymphozyten aufrecht.

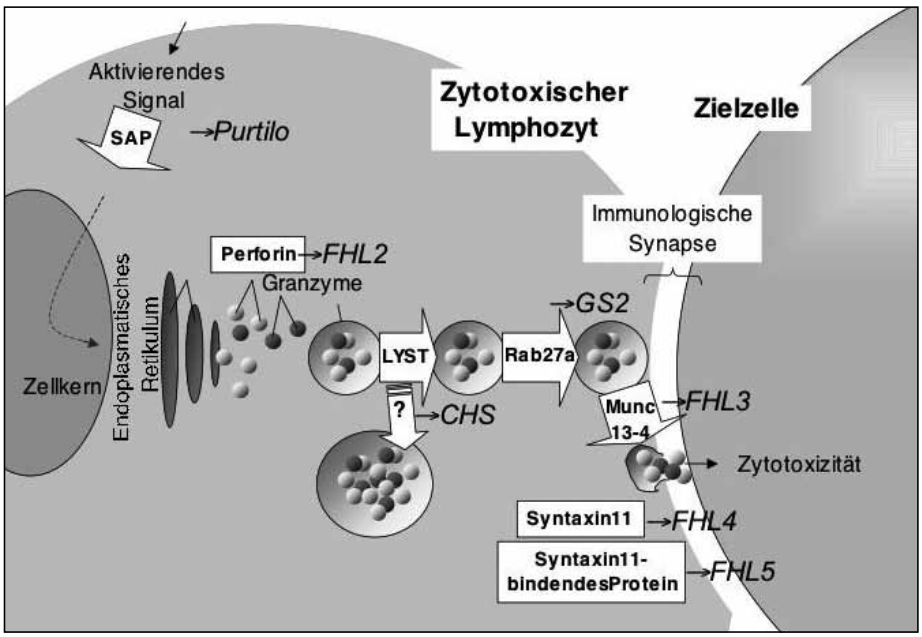

Abb 1: Bekannte molekulare Defekte, die bei hereditären Hämophagozytose-Syndromen beschrieben sind. Sie betreffen die unterschiedlichen Etappen des Exozytose-Vorgangs der zytotoxischen Granula. CHS = Chediak Higashi Syndrom; FHL = Familiäre Hämophagozytische Lymphohistiozytose; GS2 = Griscelli Syndrom Typ 2

Hereditäre Hämophagozytose-Syndrome, welche mit einem Zytotoxizitätsdefekt einhergehen, können assoziiert sein mit Perforin-Mutationen oder mit anderen autosomal rezessiv vererbten Mutationen, welche mit einer ungenügenden Ausschüttung von Perforin in die immunologische Synapse einhergehen, in den Genen, welche für Munc13-4, Munc18-2, Syntaxin 11 (familiäre hämophagozytäre Lymphohistiozytose), Rab27a (Griscelli Syndrom Typ 2) und CHS1/LYST (Chediak Higashi-Syndrom) kodieren[1)-4)]. Beim Purtilo-Syndrom (oder: X-linked lymphoproliferative syndrome, XLP) mit X-chromosomalem Erbmodus scheint die Aktivierung der zytotoxischen Lymphozyten (XLP Typ 1) und die Apoptose (XLP Typ 2) eine wichtige Rolle in der Pathogenese zu spielen[1), 5), 6)].

2.2. Pathophysiologie

Studien an Mausmodellen haben gezeigt, dass vor allem die zytotoxischen $CD8^+$-T-Zellen und das Zytokin Interferon gamma eine wesentliche Rolle in der Pathogenese der Hämophagozytose spielen. Ein Zytotoxizitätsdefekt in denjenigen Lymphozyten, welche spezifisch die infizierten oder maligne veränderten Zellen eliminieren sollten, verhindert auch die Elimination der antigenpräsentierenden Zellen. Es ist sehr wahrscheinlich, dass gerade die Persistenz dieser virusenthaltenden antigenpräsentierenden Zellen die Aktivierung der zytotoxischen Lymphozyten aufrecht erhält und dass somit die Zytokinausschüttung länger und intensiver verläuft. Diese Zytokine, allen voran Interferon gamma, aktivieren Makrophagen und induzieren deren Produktion von weiteren Zytokinen (wie z. B. TNF alpha und IL-18). Zusätzlich könnte die Zytotoxizität bei der gegenseitigen Elimination von zytotoxischen Zellen und bei der Funktion von regulatorischen T-Zellen gestört sein.

2.3. Diagnostische Kriterien

Es gibt keinen spezifischen Test, der die Diagnose eines Hämophagozytose-Syndroms untermauern oder widerlegen könnte. Gemäss der europäischen Studiengruppe HLH 2004, die sich den hereditären Hämophagozytose-Syndromen widmet, basiert die Diagnose auf dem Vorhandensein von 5 der folgenden 8 Kriterien[7)]:

1. Fieber
2. Splenomegalie
3. Bi-Zytopenie: Hb < 90 G/l (bei Neugeborenen < 100 G/l), Thrombozyten < 100 G/l, neutrophile Granulozyten < 1 G/l
4. Hypertriglyceridämie (≥ 3.0 mmol/l, nüchtern) und/oder Hypofibrinogenämie (< 1.5 g/l)
5. Hämophagozytose im Knochenmark, in Milz oder Lymphknoten
6. Hyperferritinämie (≥ 500 µg/l)
7. Erhöhter Spiegel von löslichem CD25 (≥ 2400 UI/ml)
8. Zytotoxizitätsdefekt der NK-Zellen

Während eines Hämophagozytose-Syndromes kommt es zur überschiessenden Aktivierung und Vermehrung von T-Zellen (vor allem der CD8 positiven). Diese Zellen können praktisch alle Organe infiltrieren und durch die vermehrte Zytokinausschüttung eine derart starke Aktivierung der ortsansässigen (und vielleicht sogar neu angelockten) Makrophagen bewirken, dass diese andere Blutzellen zu phagozytieren beginnen, was zum Bild der Hämophagozytose führt. Eine Aktivierung der T-Zellen kann beispielsweise mittels Messung von löslichem IL-2-Rezeptor (sCD25) objektiviert werden, eine Aktivierung der Makrophagen mittels Messung des löslichen CD163. Die resultierenden klinischen Symptome lassen sich durch diese zelluläre Infiltration und durch die erhöhte Zytokinkonzentration erklären.

Systemische Symptome: Fieber (welches *keinem* spezifischen Tagesverlauf folgt) und eine deutliche Verschlechterung des Allgemeinzustandes sind praktisch immer vorhanden.

Hämatologische Manifestationen: Zytopenien gehören ebenfalls zu den praktisch immer vorhandenen Zeichen und sind wahrscheinlich durch die erhöhten Konzentrationen von TNF alpha und IFN gamma bedingt, die einen myelosuppressiven Effekt haben könnten. Wahrscheinlich spielt die Hämophagozytose an sich eine eher untergeordnete Rolle bei der Entstehung der Zytopenien. Die Infiltration der Milz und der Lymphknoten durch Lymphozyten (und eventuell auch Makrophagen) tragen zur Splenomegalie und Lymphadenopathie bei. Ein Hypersplenismus kann die Zytopenien zusätzlich verstärken. Die Hyperferritinämie ist wahrscheinlich multifaktoriell bedingt; die Ausschüttung von Ferritin durch aktivierte Makrophagen könnte dazu beitragen. Eine Knochenmarkspunktion sollte durchgeführt werden zur Objektivierung der Hämophagozytose, zum Ausschluss einer malignen Erkrankung und zur Suche nach Leishmanien.

Hepatische Manifestationen: Eine hepatische Affektion ist in > 50% der Fälle vorhanden und manifestiert sich klinisch durch eine Hepatomegalie und/oder einen Ikterus, eine Erhöhung der Transaminasen und/oder eine hepatische Cholestase. Zudem kann eine Hypalbuminämie vorhanden sein. Erhöhte Konzentrationen von TNF alpha und anderen inflammatorischen Zytokinen könnten die hepatische Albuminproduktion vermindern und somit die Hypalbuminämie bedingen. Auch die Hypofibrinogenämie ist ein Zeichen der hepatischen Dysfunktion. Die erhöhten TNF-alpha-Konzentrationen hemmen zudem die Lipoproteinlipase und bedingen dadurch eine Hypertriglyzeridämie. Das lymphozytäre Infiltrat kann zum Bild einer chronischen Hepatitis mit Fibrose der Periportalfelder führen.

Neurologische Manifestationen: Die neurologischen Symptome sind sehr variabel und reichen von einer meningealen Reizung bis hin zu einem schweren Befall des zentralen Nervensystems mit Krampfanfällen und Koma. Ein initial isolierter ZNS-Befall, bei dem sich die systemischen Symptome des Hämophagozytose-Syndroms erst nach einigen Tagen bis Wochen einstellen, ist möglich. Eine Fazialisparese oder ein Befall anderer Hirnnerven wurden ebenfalls beschrieben. Eine zerebrale Infiltration durch Lymphozyten und eventuell Makrophagen könnte diese Symptome erklären. TNF alpha und andere Zytokine erhöhen die Permeabilität der Blut-Hirn-Schranke und stimulieren die Sekretion des antidiuretischen Hormons, wodurch sich die Entstehung der häufig vorhandenen Hyponatriämie erklärt und die Entstehung von zerebralen Krampfanfällen begünstigt wird. Im Gefolge des hämatologischen Befalls stellt die intrazerebrale Blutung eine wichtige Differentialdiagnose dar. Die Indikation zur diagnostischen Lumbalpunktion ist in Abhängigkeit vom klinischen Kontext zu stellen (neurologische Symptomatik, Verdacht auf hereditäres Hämophagozytose-Syndrom). Die Bildgebung (zerebrales MRI) kann in den FLAIR-Sequenzen Anomalien der weissen

Chronisch-entzündliche Erkrankungen	• Systemische Juvenile idiopathische Arthritis (M. Still) • Systemischer Lupus Erythematodes
Maligne Erkrankungen	• Non-Hodgkin-Lymphome • Hodgkin-Lymphome
Infektionen*	• Epstein Barr Virus (EBV) • Humanes Immundefizienz Virus (HIV) • Adenovirus • Mycobacterium tuberculosis und avium • Leishmania donovani
Medikamente/Therapien	• Nicht steroidale Entzündungshemmer** • Immunsuppressiva** • Chemotherapeutika • Parenterale Ernährung (Lipide)

Tabelle 1: Häufigste Grundkrankheiten & Trigger bei sekundären Hämophagozytose-Syndromen
* Sowohl beim angeborenen als auch beim erworbenen Hämophagozytose-Syndrom kann eine Infektion Triggerfaktor sein.
** Insbesondere bei der Systemischen Juvenilen idiopathischen Arthritis (M. Still) scheint ein Therapiewechsel (z. B. Umstellung auf Anti-TNF-alpha-Antikörper) bereits zu genügen, um in manchen Fällen ein Hämophagozytose-Syndrom auszulösen.

Substanz zeigen, meistens befinden sich diese in den periventrikulären Regionen und im Kleinhirn.

Gastrointestinale Symptome: Der Beginn eines Hämophagozytose-Syndroms ist oftmals gekennzeichnet durch Diarrhöe und Abdominalschmerzen, Übelkeit und Erbrechen.

Kardiovaskuläre Symptome: Bei sehr schweren Formen des Hämophagozytose-Syndroms beobachtet man eine Herzinsuffizienz, die einerseits auf den negativen Effekt von TNF alpha und wahrscheinlich IFN gamma auf die myokardiale Funktion, anderseits auf eine allfällige, durch das Kapillarleck bedingte Hypovolämie zurückzuführen sein könnte.

Dermatologische Manifestationen: Bei 10–25% der Patienten lässt sich ein meist flüchtiger, unspezifischer Hautausschlag, meist in der Form von Erythemen oder aber von Purpura, beobachten. Bei schweren Formen kommt es zur Bildung von Ödemen (und Aszites), welche auf die Hypoalbuminämie, die erhöhte kapilläre Permeabilität oder auf die Kardiomyopathie zurückzuführen sind. Eine Hautbiopsie sollte bei persistierender, ekzematoider Dermatose mit der Frage nach Langerhans-Zell-Histiozytose durchgeführt werden.

Pulmonale Symptome: Pleuraergüsse oder ein Lungenödem können vorkommen. Manchmal kann radiologisch einzig ein interstitielles Syndrom vorhanden sein. Bei schweren Formen ist ein ARDS möglich. Der pulmonale Befall bei der Hämophagozytose wird wahrscheinlich in seiner Häufigkeit unterschätzt; dies könnte zumindest die nicht selten vorkommenden pulmonalen Komplikationen (insbesondere die pulmonale Hypertonie) bei Patienten nach hämatopoietischer Stammzelltransplantation erklären.

Seltene Symptome: Ein nephrotisches Syndrom wurde beschrieben; ebenso ein fetales Hämophagozytose-Syndrom.

3. Erworbene Hämophagozytose-Syndrome

3.1. Klinischer Kontext

Wichtig zu erkennen (und früh zu erkennen) sind die viel häufigeren reaktiven Formen, die vom leichten Hämophagozytose-Syndrom bis zu einem fulminanten, innert Stunden tödlich verlaufenden Zustand führen können und immer noch zu oft verpasst oder zu spät diagnostiziert werden. Erworbene Hämophagozytose-Syndrome sind meistens assoziiert mit einer Infektion, einer malignen oder einer chronisch-entzündlichen Erkrankung *(Tabelle 1)*. Bei den Infektionen spielt das Epstein Barr Virus (EBV) eine dominante und besondere Rolle.

Die Diagnose eines Hämophagozytose-Syndroms (oder Makrophagenaktivierungs-Syndroms) bei Patienten mit systemischen Entzündungskrankheiten stellt eine besondere Herausforderung dar, da das Hämophagozytose-Syndrom einige Symptome der Grundkrankheit imitieren kann: Beim SLE sind Fieber, Splenomegalie, Zytopenien während eines Krankheitsschubes häufig; Ähnliches gilt für die Systemische Juvenile idiopathische Arthritis (M. Still) in Bezug auf Fieber, Splenomegalie, Anämie und Hyperferritinämie. Eine abrupte Erhöhung der Transaminasen, ein Absinken des Fibrinogens, eine Verschlechterung des Allgemeinzustandes, eine Normalisierung der Thrombozytose oder der Neutrophilie trotz febriler Erkrankung und eine starke Erhöhung des Ferritins stellen Verdachtsmomente dar.

3.2. Pathophysiologie bei erworbenen Hämophagozytose-Syndromen

Die Entstehungsmechanismen der erworbenen Hämophagozytose-Syndrome sind nicht gut verstanden. Wahrscheinlich ist die Kombination eines Umweltfaktors (insbesondere einer Infektion) und eines Defektes oder einer Dysregulation des Immunsystems (genetischen oder erworbenen Ursprungs) nötig für die Pathogenese eines Hämophagozytose-Syndroms. Eine verminderte Zytotoxizität der NK-Zellen konnte bei Patienten mit systemischer Juveniler idiopathischer Arthritis (M. Still) gezeigt werden.

4. Therapie

Die überschiessende Immunreaktion und der oft kritische Zustand der Patienten erfordern einen raschen Therapiebeginn, sobald die Diagnose eines Hämophagozytose-Syndroms gestellt ist. Meist kann die Frage nach der Ätiologie zu diesem Zeitpunkt noch nicht abschliessend beantwortet werden. Hingegen sollte eine sorgfältige Suche nach infektiösen Erregern und eine (eventuell probatorische) antiinfektiöse Therapie eingeleitet worden sein. Eine symptomatische Therapie (Thrombozyten- und Erythrozytenkonzentrat-Transfusionen, Ersatz von Gerinnungsfaktoren wie Fibrinogen) muss durchgeführt werden. Im Folgenden wird die Therapie des Hämophagozytose-Syndroms abhängen von dessen Schweregrad und davon, ob es sich um eine hereditäre oder erworbene Form handelt.

4.1. Therapie der hereditären Hämophagozytose-Syndrome

Die Behandlung des hereditären Hämophagozytose-Syndroms besteht aus zwei Phasen. Das Ziel der ersten Behandlungs-

phase ist die Remission. Die Patienten sollten hierfür gemäss internationalen Studienprotokollen (*HLH-2004* oder ab 2012 *TREAT-HLH*) behandelt werden. Beim HLH-2004-Protokoll wird im Wesentlichen eine Kombinationstherapie aus Etoposide (VP-16) in Kombination mit Kortikosteroiden und Cyclosporin A[7] eingesetzt. Bei der TREAT-HLH-Studie soll diese chemotherapeutische Behandlung mit Immuntherapie-Protokollen basierend auf anti-Lymphozyten-Antikörpern[8), 9)] verglichen werden. Letztere sollen der pathophysiologischen Rolle der T-Zellen in der Pathogenese der Hämophagozytose-Syndrome besser Rechnung tragen. Intrathekale Injektionen (Kortikoide, Methotrexat) werden bei schwerem neurologischen Befall angewandt oder aber in Fällen, bei denen ein neurologischer Befall unter der systemischen Therapie persistiert. Die zweite kurative Behandlungsphase besteht aus einer allogenen hämatopoietischen Stammzelltransplantation mit dem Ziel einer Heilung.

4.2. Therapie des erworbenen Hämophagozytose-Syndroms

Die Therapie besteht in erster Linie in der Beseitigung des Auslösers: Behandlung der Infektion, Absetzen von Medikamenten, welche das Hämophagozytose-Syndrom wahrscheinlich ausgelöst haben, und Intensivierung der Therapie der entzündlichen Grundkrankheit. Meist ist eine zusätzliche immunosuppressive Therapie notwendig, klassischerweise wird auch hier eine Kombinationstherapie aus Kortikosteroiden und Cyclosporin A eingesetzt. Einige Autoren empfehlen auch den Einsatz von intravenösen Immunglobulinen[10]. Im Rahmen der systemischen Juvenilen idiopathischen Arthritis (M. Still) konnte in einigen Fällen eine Remission des Hämophagozytose-Syndroms mittels TNF-alpha-Inhibitoren oder mittels IL-1-Inhibitoren erreicht werden[11]. Im Gegensatz zu den angeborenen Hämophagozytose-Syndromen verlaufen die erworbenen *meistens* weniger schwer und eine zerebrale Beteiligung liegt meistens nicht vor. Der Einsatz von VP-16 respektive Anti-Lymphozyten-Antikörpern ist deshalb selten notwendig.

4.3. Ausblick

Eine alternative Möglichkeit, um eine Remission zu induzieren könnte die Therapie mittels Anti-IFN-gamma-Antikörpern bieten, die in Mausmodellen sehr vielversprechende Resultate gezeigt hat[12]. Studien bezüglich kurativen Therapien haben *in vitro* gezeigt, dass eine Korrektur des Zytotoxizitätsdefektes mittels gentechnischer Methoden erreicht werden kann. Eine Gentherapie der angeborenen Hämophagozytose-Syndrome mit bekanntem Gendefekt wäre also denkbar. Diese experimentellen Studien könnten möglicherweise zukünftige Therapiekonzepte der Hämophagozytose beeinflussen.

Referenzen

1) Fischer A, Latour S, de Saint Basile G. Genetic defects affecting lymphocyte cytotoxicity. Curr Opin Immunol. 2007; 19: 348–53.
2) Feldmann J, Callebaut I, Raposo G, et al. Munc13-4 is essential for cytolytic granules fusion and is mutated in a form of familial hemophagocytic lymphohistiocytosis (FHL3). Cell. 2003; 115: 461–473.
3) Zur Stadt U, Schmidt S, Kasper B, et al. Linkage of familial hemophagocytic lymphohistiocytosis (FHL) type-4 to chromosome 6q24 and identification of mutations in syntaxin 11. Hum Mol Genet. 2005; 14: 827–834.
4) Ménasché G, Feldmann J, Fischer A, et al. Primary hemophagocytic syndromes point to a direct link between lymphocyte cytotoxicity and homeostasis. Immunol Rev. 2005; 203: 165–79.
5) Rigaud S, Fondaneche MC, Lambert N, et al. XIAP deficiency in humans causes an X-linked lymphoproliferative syndrome. Nature. 2006; 444: 110–114.
6) Pachlopnik Schmid J, Canioni D, Moshous D et al. Clinical similarities and differences of patients with X-linked lymphoproliferative syndrome type 1 (XLP-1/SAP-deficiency) versus type 2 (XLP-2/XIAP-deficiency). Blood. 2011, 117: 1522–9.
7) Henter JI, Horne A, Arico M, et al. HLH-2004: Diagnostic and therapeutic guidelines for hemophagocytic lymphohistiocytosis. Pediatr Blood Cancer. 2007; 48: 124–131.
8) Mahlaoui N, Ouachee-Chardin M, de Saint Basile G, et al. Immunotherapy of familial hemophagocytic lymphohistiocytosis with antithymocyte globulins: a single-center retrospective report of 38 patients. Pediatrics. 2007; 120: e622–628.
9) Pachlopnik Schmid J, Moshous D, Boddaert N et al. Hematopoietic stem cell transplantation in Griscelli syndrome type 2: a single-center report on 10 patients. Blood, 2009; 114: 211–8.
10) Emmenegger U, Schaer DJ, Larroche C et al. Haemophagocytic syndromes in adults: current concepts and challenges ahead. Swiss Med Wkly. 2005; 135: 299–314.
11) Wörner A, Schüepp K, Sauvain MJ et al. Successful treatment of macrophage activation syndrome as initial presentation of systemic onset juvenile idiopathic arthritis with interleukin-1-antagonist Anakinra in a 3 years old girl, Abstract an der Jahrestagung der Schweizerischen Gesellschaft für Pädiatrie, 2009.
12) Pachlopnik Schmid J, Ho CH, Chretien F et al. Neutralization of IFNgamma defeats haemophagocytosis in LCMV-infected perforin- and Rab27a-deficient mice. EMBO Mol Med, 2009; 1: 112–24.

Korrespondenzadresse
Dr. med Jana Pachlopnik Schmid, PhD
Oberärztin und Forschungsgruppenleiterin
Abteilung Immunologie/Hämatologie/KMT
Universitäts-Kinderspital
Steinwiesstr. 75
8032 Zürich
jana.pachlopnik@kispi.uzh.ch