Porphyries de l'enfant

Elisabeth Minder, Zurich
Traduction: Rudolf Schlaepfer, La Chaux-de-Fonds

Introduction

Les porphyries constituent un groupe de troubles du métabolisme dus à des défauts enzymatique de la biosynthèse de l'hème. Comme le montre un recensement récent[1], elles ne sont pas inconnues en Suisse. La plupart des porphyries sont imputables à un défaut génétique autosomal dominant *(fig.1)*[2), 3)]. En général ces défauts génétiques hétérozygotes ne sont à l'origine d'une maladie qu'en association avec des facteurs déclenchants, se manifestant surtout chez le jeune adulte ou plus tard. Durant l'enfance apparaissent plutôt les formes récessives, occasionnant des pathologies plus sévères mais plus rares.

Deux symptômes cardinaux caractérisent les porphyries, les coliques abdominales et la photosensibilité de la peau. Les porphyries aiguës se manifestent en premier lieu par des coliques abdominales dont l'origine est une lésion neurotoxique. Bien que cette neurotoxicité ne soit pas entièrement élucidée, il pourrait s'agir de lésions dues à l'acide aminolévulinique ou à un défaut du produit final, l'hème.

La photosensibilité des porphyries cutanées est le résultat d'une accumulation de produits intermédiaires, des porphyrines, dans la peau. Deux tableaux cliniques sont possibles. D'une part la formation de bulles, d'autre part une réaction phototoxique aiguë accompagnée de douleurs, oedèmes, pétéchies et lésions cutanées. Cette dernière forme est caracteristique pour la protoporphyrie érythropoïétique, qui est la porphyrie la plus fréquente durant l'enfance. Les porphyries seront présentées ici dans l'ordre de leur âge de manifestation le plus fréquent.

Porphyries du nouveau-né

Les porphyries avec manifestation périnatale figurent parmi les plus sévères. La forme la plus fréquente est la porphyrie érythropoïétique congénitale (PEC). La porphyrie hépato-érythropoïétique est plus rare, mais cliniquement identique. Les deux formes se caractérisent par une

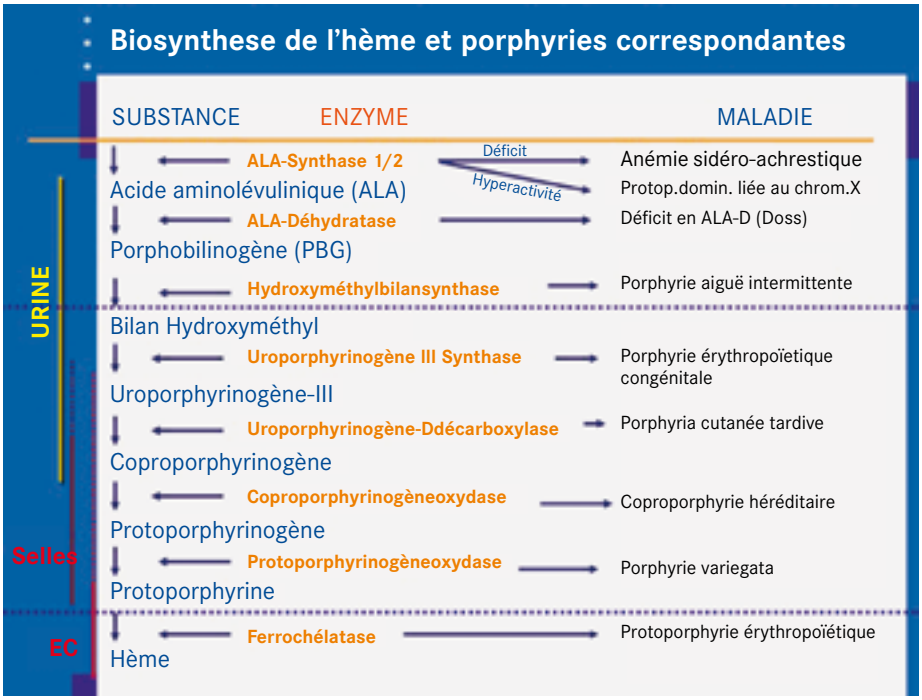

Figure 1: Biosynthèse de l'hème et porphyries correspondantes



Figure 2: Nouveau-né avec CEP, urines rouges et anémie, ayant nécessité une transfusion intra-utérine. Un «test rapide pour le porphyrie» étant négatif. l'hyperbilirubinémie postnatale a été traitée par photothérapie, qui a provoqué de grâves brûlures.

hémolyse pouvant occasionner, déjà in utero, une anémie sévère, nécessitant des transfusions. Dans la période néonatale précoce on constate une hyperbilirubinémie et l'enfant élimine généralement une urine rouge-brune, due à la présence massive de porphyrines. L'hyperbilirubinémie fait courir à l'enfant le risque d'être mis sous photothérapie et de contracter des brûlures sévères *(fig.2)*, pouvant être mortelles ou alors laissant des cicatrices étendues et des contractures. En présence de la triade urine rouge ou foncée, hyperbilirubinémie et éventuellement hémolyse, la photothérapie devrait être évitée jusqu'à exclusion d'une PEC ou d'une autre forme de porphyrie néonatale. Le test rapide ou de dépistage de la porphyrie ne suffit pas pour le diagnostic ou l'exclusion d'une porphyrie; l'urine, les érythrocytes et les selles devraient être examinés par un laboratoire ayant de l'expérience dans le diagnostic des porphyries et ayant été informé de la problématique. On trouve les laboratoires ayant l'expérience requise sous www.porphyria-europe.org.

La mesure la plus importante à l'encontre de ces enfants est la protection contre la lumière; la lumière du soleil, même à



Figure 3: Réaction phototoxique chez un patient avec PPE

travers une fenêtre et les lampes opératoires sont dangeureuses. À long terme, ces porphyries néonatales entraînent des ulcérations cutanées chroniques et des mutilations sévères, voir très sévères des doigts, du nez et des oreilles; ces enfants sont donc généralement traités tôt par une transplantation de moëlle ou de cellules souches. Cette mesure permet une guérison complète de la porphyrie érythropoïétique congénitale. Faisant état d'un décès pour six transplantations, les expériences publiées sont relativement bonnes. Le trouble de la synthèse de la porphyrine ne semble pas provoquer d'autres symptômes ou séquelles, en dehors de l'anémie hémolytique et de l'excès de production de prophyrine dans la moëlle qui est à l'origine de la phototoxicité.

La prévalence de la PEC est d'un cas sur trois millions d'habitants en Grande Bretagne. En Suisse la prévalence est probablement plus élevée, l'auteur ayant connaissance d'au moins 6 cas en Suisse. Heureusement deux des personnes atteintes souffrent d'une forme plus légère qui ne s'est manifestée qu'à un âge avancé.

La porphyrie hépato-érythropoïétique (PHE), c'est à dire la forme homozygote de la porphyria cutanea tarda (PCT), est identique du point de vue clinique et du traitement. La différence entre les deux maladies ne s'établit que par voie biochimique et enzymatique.

Anamnèse familiale: les porteurs hétérozygotes d'une PEC sont sains sur le plan clinique et biochimique. En cas de PHE l'anamnèse familiale peut être positive pour la PCT. La pénétrance clinique de la PCT étant faible, cet élément manque souvent.

Les formes récessives des porphyries aiguës, comme le déficit en déhydratase de l'acide aminolévulinique, la porphyrie homozygote aiguë intermittente, la porphyrie variegata homozygote et la coproporphyrie héréditaire homozygote sont très rares, seul des cas isolés ayant été décrits. La plus fréquente est la forme récessive de la coproporphyrie héréditaire, qui apparaît aussi sous forme de hardéroporphyrie. Ces formes très rares peuvent se manifester par une photosensibilité marquée mais sont souvent accompagnées d'autres symptômes, notamment de troubles neurologiques ou de la croissance.

Porphyries de l'enfance

La manifestation inaugurale de la protoporphyrie érythropoïétique (PPE), la forme de porphyrie la plus fréquente chez l'enfant, et de la protoporphyrie dominante liée au chromosome X (XLDPP), cliniquement identique, se situe dans la petite enfance. Les deux formes sont caractérisées par une réaction phototoxique aiguë suite à l'exposition au soleil. Le symptôme principal est une douleur cutanée, qui apparaît après quelques minutes aux endroits exposés au soleil et qui peut être très intense. Le dos des mains, le visage (surtout nez et oreilles), souvent aussi le dos des pieds ainsi que d'autres parties du corps exposées au soleil sont principalement touchés. Lors de crises plus légères, la peau ne change pas d'aspect, les patients décrivent une sensation de brûlure, de picotements ou démangeaisons. Lors de crises plus sévères, la peau enfle, devient rouge ou livide, des pétéchies et des lésions cutanées apparaissent *(fig.3)*.
Dans l'intervalle l'aspect de la peau est normal, raison pour laquelle la porphyrie n'est pas diagnostiquée pendant des années et les enfants ou leur mère sont taxés de malades psychiques, leurs troubles étant jugés peu crédibles. Selon nos enquêtes en Suisse, la durée moyenne entre premiers symptômes et diagnostic est de 16 ans[3]. Un intervalle comparable a été constaté par Wahlin en Suède[4]. En cas de PPE on ne trouve, contrairement aux autres porphyries, pas d'augmentation du taux de porphyrine dans l'urine. Sous le microscope à fluorescence on observe une brève fluorescence des érythrocytes; la détermination quantitative de la protoporphyrine dans les érythrocytes révèle des valeurs fortement augmentées (> 5 x la limite supérieure de la norme). Sur le plan thérapeutique, dans ce cas aussi, la protection contre la lumière est primordiale, des tissus en coton, fins, à la texture serrée et aux couleurs sombres offrant la meilleure protection. La bêtacarotène a été utilisée, mais n'a pas, d'effet positif prouvé d'après nos recherches systématiques[5]. Cette conclusion est corroborée aussi par le fait que la plupart des patients avec une PPE arrête le traitement par bêtacarotène[4, 6]. Récemment une amélioration des symptômes par l'analogue de l'hormone mélano-stimulante afamélanotide a été décrite, mais les études confirmant cet effet font encore défaut[7, 8].

Porphyries de l'adolescent et de l'adulte

C'est l'âge auquel se situe la manifestation inaugurale des porphyries aiguës, bien que des manifestations plus précoces aient été décrites[9]. Comme mentionné plus haut, ces porphyries aiguës se caractérisent par des crises de douleurs abdominales, sous forme de coliques localisées généralement dans la région périombilicale ou épigastrique, souvent associées à des nausées, vomissements et constipation ainsi qu'à

une tachycardie, hypertension artérielle et hyponatrémie, en absence de signes inflammatoires. Souvent les douleurs ne sont soulagées que par les opiacés.

À l'origine d'une crise de porphyrie aiguë se trouve généralement un déclencheur: un médicament contre-indiqué, un stress (psychique), un excès d'alcool ou un jeûne. Le sexe féminin est plus souvent touché que le sexe masculin, probablement en raison de l'effet porphyrinogène de la montée hormonale qui accompagne l'ovulation et de la progestérone durant la période prémenstruelle. Par analogie, la contraception hormonale, à laquelle les jeunes filles recourent pour la première fois à cet âge, est un déclencheur possible. D'après notre expérience, les premiers symptômes se manifestent plutôt chez l'adulte d'âge moyen et plus rarement chez l'adulte plus jeune ou chez l'adolescent. Les fongicides à base de conazole sont, en Suisse, un déclencheur relativement fréquent.

On peut confirmer le diagnostic de crise porphyrique aiguë par un taux de porphobilinogène urinaire dépassant de plus de cinque fois la norme durant la crise.

Il faut finalement mentionner que, selon une étude faite en Suède, les enfants qui ont hérité d'une porphyrie souffrent plus souvent de douleurs abdominales que leurs frères et sœurs n'ayant pas hérité de cette maladie[10]. Malgré cela l'élimination de porphyrine ou de précurseurs de la porphyrine par ces enfants dans l'urine n'est pas augmentée. Le consensus des experts dit par contre que les symptômes de porphyrie sont régulièrement accompagnés d'une surproduction et d'une excrétion massive de porphyrine (www.porphyria-europe.org).

Du point de vue thérapeutique on veillera surtout à éviter les déclencheurs mentionnés plus haut. Pendant la crise aiguë, l'administration intraveineuse de Normosang®, 3–5 mg/kg une fois toutes les 24 h pendant 4 jours est très efficace. Les perfusions de glucose ne sont plus utilisées comme seul traitement, étant de loin moins efficaces – si tant est – que le Normosang®. Le traitement par Normosang® ne se fait en principe que chez les patients nécessitant une hospitalisation, dans les autres cas le traitement est symptomatique par antalgiques.

Bien qu'il s'agisse d'une maladie autosomique dominante, l'anamnèse familiale n'est pas forcément positive pour la porphyrie, la pénétrance clinique des porphyries aiguës étant relativement faible.

Une autre forme de porphyrie pouvant se manifester chez l'enfant, bien que l'âge de la manifestation inaugurale soit plutôt la seconde moitié de la vie, est la porphyrie cutanée tardive (PCT)[9]. Cette porphyrie nécessite également un facteur associé pour déclencher la symptomatologie. Durant l'enfance, d'après notre expérience, il peut s'agir d'une hémochromatose homozygote, alors que chez l'adulte une hémochromatose hétérozygote peut suffir comme déclencheur. Chez l'enfant on évite le traitement classique par saignées pour plutôt prescrire la chloroquine (dose adulte: 2 x 100 mg par semaine).

Résumé

Les porphyries sont relativement rares pendant l'enfance. Il est important de connaître la porphyrie érythropoïétique congénitale du nouveau-né et d'éviter la photothérapie. Durant l'enfance la PEP peut se manifester, mais souvent n'est pas diagnostiquée pendant des années; chez l'adolescent et le jeune adulte il s'agit de reconnaître les porphyries aiguës qui occasionnent des douleurs abdominales, notamment suite à la prise de contraceptifs oraux ou de médicaments contre-indiqués en cas de porphyrie.

Remerciements

Nous remercions les patients pour les images mises à notre disposition.

Références

Voir texte allemand.

Correspondance

Prof. Dr. E. Minder
Stadtspital Triemli Zürich
Birmensdorferstrasse 497
8063 Zürich