PAEDIATRICA Vol. 19 No. 1 2008

Alopécies circonscrites acquises non-inflammatoires

Pierre A. de Viragh, Lausanne et Zurich

Introduction

La trichologie de l'enfant ne se distingue pas de celle de l'adulte, mais elle est compliquée par des maladies génétiques et par des anomalies de la structure ou fonction des follicules pilaires *(voir tableau 1)*:

- Les *Dysplasies pilaires non alopéciantes* comportent toutes les anomalies structurales du cheveu menant à son apparence particulière, sans pour autant induire une alopécie. Un exemple connu par la littérature populaire est « Pierre l'ébouriffé » («Struwwelpeter», cheveux incoiffables).
- *Les Atrichies et les Hypotrichoses congénitales ou acquises*, avec ou sans dysplasies du cheveu peuvent être associées ou non à un syndrome polymalformatif. Leur prise en charge demande la collaboration avec un dermatologue expérimenté en trichologie ou un service universitaire, car ces maladies rares nécessitent des techniques diagnostiques spécialisées (microscopie électronique à balayage, lumière polarisée).
- *Les Alopécies inflammatoires non cicatrisantes* sont facilement reconnues par l'érythème du cuir chevelu. Il est important de comprendre que toute inflammation aussi inoffensive qu'elle puisse apparaître (eczéma atopique, impétigo, mycose) peut provoquer une alopécie passagère. Mais si le processus se prolonge il peut mener à une alopécie définitive par fibrose du follicule. Un traitement rapide est donc toujours impératif.
- *Les Alopécies cicatrisantes* sont rares chez l'enfant, à l'exception de la sclérodermie localisée «en coup de sabre».
- *Les Alopécies diffuses non inflammatoires* sont rares chez l'enfant, mais pas exceptionnelles. Si le diagnostic différentiel est identique à l'adulte (p. ex. dysthyroïdie) le plus souvent on retrouve une carence martiale ou un déficit en zinc ou en biotine, dont l'origine doit être recherchée (malnutrition, malabsorption).
- *L'Alopécie androgénétique prépubaire* est rare, signant la première manifestation de la puberté avant même la pubarche ; elle correspond à une alopécie diffuse non inflammatoire à topographie élective.
- *Les Alopécies circonscrites non inflammatoires* forment le dernier groupe des affections trichologiques de l'enfant. Ce sont des affections courantes qui sont responsables de la grande majorité des consultations pour problèmes de cheveux chez l'enfant *(tableau 2)*.

Dans cet article nous allons passer en revue les différentes formes d'alopécie circonscrites non inflammatoires tout en rapportant notre expérience clinique dans ce domaine

Les alopécies circonscrites non inflammatoires

Elles sont rares à la naissance et surviennent d'habitude dans un contexte évident (p. ex. hamartomes, traumatismes de l'accouchement). Par contre, chez un enfant en bonne santé l'apparition d'une ou plusieurs plaques d'alopécies non inflammatoires pose des problèmes diagnostiques et donc la prise en charge peut être difficile.
La cause la plus habituelle de ce type d'alopécie est **la pelade**. Cependant dans cette revue nous allons envisager tout d'abord les autres affections qui peuvent

- Dysplasies pilaires non alopéciantes
- Atrichies
- Hypotrichoses congénitales ou acquises ± dysplasie du cheveu ± syndromes malformatifs
- Alopécies inflammatoires non cicatrisantes
- Alopécies cicatrisantes
- Alopécies diffuses non inflammatoires
- Alopécie androgénétique prépubaire
- **Alopécies circonscrites non inflammatoires**

Tableau 1: **Trichologie de l'enfant**

- Teigne
- Malformations
- Cheveux anagènes lâches
- Alopécie traumatique
- Alopécie de traction
- Trichotillomanie
- Trichotemnomanie
- Pelade (alopécie en aires)

Tableau 2: **Principales causes des alopécies circonscrites acquises non inflammatoires**

Entité clinique	Symptômes distinctifs
Teigne	Discrète desquamation, cheveux cassants mais pas en point d'exclamation, inflammation variable
Alopécie triangulaire frontale	Duvet, forme, localisation, évolution, anamnèse
Cheveux anagènes lâches	Cheveux en général fins, blonds et de longueur inégale, zones alopéciques pas tout à fait lisses, arrachage indolore seulement en coup sec
Alopécie traumatique	Aspect symétrique, inflammation possible, discrète desquamation possible
Alopécie par traction	Aspect symétrique, alopécie non totale, prurit, cheveux cassés mais pas en point d'exclamation, inflammation possible, discrète desquamation possible
Trichotillomanie	Cheveux cassés de longueur différente, bien ancrés, inflammation possible, discrète desquamation possible
Trichotemnomanie	Cheveux coupés (bien ancrés) de longueur homogène

Tableau 3: **Symptômes distinctifs entre les alopécies circonscrites acquises non inflammatoires et la pelade**

figure 1: **Teigne. Elle peut sembler non-inflammatoire, marqué surtout par une desquamation, mais elle aussi parfois discrète.**

figure 2: **Alopécie triangulaire frontale. À localisation typique elle est marquée par la présence d'un duvet.**

figure 3: **Cheveux anagènes lâches. Aux cheveux de longueurs inégales s'associent des plaques alopéciques survenues après une bagarre enfantine.**

se rencontrer chez l'enfant et qui peuvent faire discuter une pelade *(tableaux 2 et 3)*.

1. Les teignes

Devant une plaque alopécique - surtout chez les enfants prépubères qui sont touchés par le 95% des teignes – il faut toujours penser à l'infection mycosique *(figure 1)*. Celle-ci peut être trompeuse, car elle est de clinique très variable. Classiquement elle est marquée par des plages d'inflammation, suppurantes, mais dans certains cas l'inflammation est discrète. Il faut donc devant toute zone glabre circonscrite, au niveau du cuir chevelu, même peu squameuse, surtout en présence de cheveux cassés, faire un prélèvement mycologique. La culture est une obligation car les teignes endophytiques répondent au traitement par les antifongiques modernes, tandis que les teignes exophytiques ne répondent avec sûreté qu'à la griséofulvine (n'est plus disponible en Suisse et doit être importée). En pratique on débutera avec un antifongique moderne, puis le traitement sera adapté selon les résultats de la culture et de la réponse thérapeutique)[1].

2. Les malformations

Il y a plusieurs formes d'alopécies sur la base d'une malformation[2].

- L'alopécie triangulaire frontale (de la tempe) est la forme congénitale la plus courante. Celle-ci n'est pas très rare et touche environ un pour mille de la population. Elle siège dans la région fronto-temporale. Sur une petite zone de forme triangulaire ou ovale le cuir chevelu est glabre, recouvert que d'un duvet *(figure 2)*. L'alopécie peut être uni ou bilatérale, ressemblant alors aux golfes temporaux de l'alopécie androgénétique. Parfois la lisière antérieure est épargnée, la plaque alopécique imite alors une pelade, une trichotillomanie ou une teigne. L'anamnèse et l'évolution seront décisives. Bien que présente dès la naissance elle n'est apparente habituellement qu'après la naissance, le plus souvent à l'âge de 2–5 ans, quand les cheveux avoisinants poussent, augmentant le contraste avec la zone alopécique. Rarement on aura recours à une histologie qui révèle un nombre normal de follicules, mais tous du type duvet. L'absence de cheveux terminaux persiste toute la vie. Le traitement, en général pas nécessaire, ne peut être qu'une correction chirurgicale (réduction ou mini-greffes).
- Les autres malformations sont plus rares et de taille variable. Le naevus aplasique (derme sans aucuns annexes), le naevus alopécique (derme sans follicules pilosébacés), et l'alopécie focale (follicules en arrêt télogène, ultérieurement atrophie du follicule). Toutes ces malformations se caractérisent par l'absence des orifices folliculaires, mais sans cicatrice.

3.Cheveux anagènes lâches

Habituellement il s'agit de consultations en urgence avec des parents paniqués et un enfant étonné de l'agitation autour de lui. L'enfant a souvent des cheveux blonds et fins, souvent de longueur inégale comme *«s'il sortait de chez un mauvais coiffeur»*. Après une bagarre avec d'autres enfants il revient à la maison ressemblant à *«une poule déplumée»* avec des plaques d'alopécie imitant une pelade *(figure 3)*. Contrairement à celle-ci, les plaques ne sont pas tout a fait lisses et on ne retrouve pas de cheveux cassés ou en point d'exclamation. Mais quand on tire sur les cheveux, on les arrache sans peine et sans douleur, même en touffes, *à condition* de tirer brusquement, d'un coup sec. Par contre la traction lente des cheveux est douloureuse. Ceci ressemble à l'effluvium dystrophique de la pelade, mais dans ce cas on peut aussi arracher les cheveux lentement sans provoquer de douleur. Le diagnostic se fait à l'examen direct au microscope. Un grand nombre de cheveux montrent des cuticules repliées sur la base du cheveu, comme des chaussettes déplissées.

Les cheveux anagènes lâches traduisent un défaut de la kératinisation de la gaine interne par mutations de la kératine pilaire type 2 K6hf. L'adhésion cellulaire diminuée est responsable d'un intercalage friable des cuticules entraînant un ancrage réduit des cheveux dans le sac folliculaire. L'ancrage est cependant suffisant pour résister à la friction dans l'oreiller et au coiffage[3]. L'anomalie perd son importance avec l'adolescence, en partie en raison d'une amélioration du défaut moléculaire, en partie parce que les adultes d'habitude ne s'arrachent plus les cheveux. On peut obtenir une amélioration par application de minoxidil.

4.L'alopécie traumatique

L'alopécie traumatique est le résultat d'une friction ou d'une pression prolongée du cuir chevelu secondaire à une ischémie par vasculite oblitérative[4]. Dans des cas graves, par exemple après une longue opération, la première plainte est celle d'une douleur et d'un œdème, suivie après un mois d'une alopécie plus ou moins grave. Dans les cas

figure 4: **Alopécie traumatique. L'aspect symétrique des lésions est un indice important; ici traumatisme par un appareil orthodontique.**

figure 5: **Alopécie par traction. Souvent symétrique, elle est facilement reconnue par le style de la coiffure (nattes, queue de cheval).**

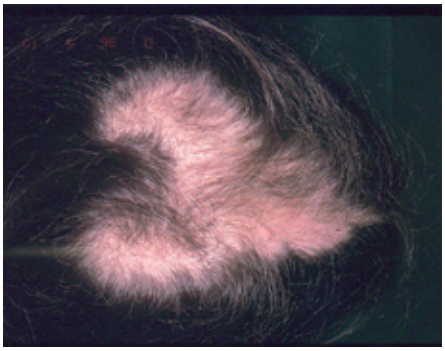

figure 6: **Trichotillomanie. Ici c'est l'aspect chaotique mais systématisé qui fait suspecter le diagnostic.**

moins conséquents, l'installation ne se fait que progressivement, et reste d'abord inaperçue. Nous avons observé des cas où un grattement par tic habituel était la cause; dans les cas symétriques c'est souvent un appareillage orthodontique *(figure 4)*. En général l'alopécie n'est pas totale. Le cuir chevelu peut être érythémateux, desquamant, pustuleux ou croûteux, signes auxiliaires importants. L'aide au diagnostic est surtout la distribution régulière ou symétrique et les limites géométriques. Une pustulose infectieuse secondaire n'exclut pas le traumatisme comme cause primaire de l'alopécie. L'alopécie est transitoire si le traumatisme est arrêté, par contre elle est cicatrisante et définitive dans des cas plus graves et prolongés.

5.L'alopécie de traction

L'alopécie de traction se fait par une tension prolongée avec inflammation folliculaire. Originalement elle avait été décrite en 1907 chez des patientes du Groenland portant des queues de cheval serrées, puis chez des hommes sikhs qui ne coupent jamais leurs cheveux et les serrent sous leur turban. Aujourd'hui ce sont surtout des petites patientes d'origine africaine qui se présentent avec ce problème. Leurs habitudes de coiffure infligent un stress considérable sur les cheveux: queue de cheval, nattes, tresses, bigoudis *(figure 5)*. On se heurte souvent au refus complet des parents quant à l'explication de la cause et la proposition thérapeutique, qui est d'arrêter complètement et immédiatement l'habitude en cause[5].

La présentation clinique peut imiter une pelade ophiasique en région occipitale, mais se localise principalement en région pariéto-temporale: on l'appelle alors «alopécie linéaire marginale». Le processus passe par des étapes distinctes. D'abord, par la traction répétée, il n'y a qu'une induction de la phase télogène. Seulement si le traumatisme par traction persiste, il en résulte une légère folliculite et les patientes se plaignent de prurit. On peut observer une hyperkératose, facilement méconnue comme squames d'une dermatite séborrhéique. Plus tard il peut y avoir une inflammation variable avec pustules et croûtes et on retrouvera des cheveux cassés. Typiquement, le cuir chevelu n'est pas complètement dénudé dans un premier temps. A moyen terme l'alopécie est totale et définitive par atrophie des follicules. Le cheveu meurt et il est remplacé par une fibrose, sans atteinte des glandes sébacés ce qui est un signe utile en histopathologie.

2–5 ans: **Traitement:**	tic ou conduite de soulagement de stresse comme la succion du pouce rester calme, rassurant, donner de l'aide pour briser le tic
10–12 ans: **Traitement:**	évènement ébranlant, streptocoques? résoudre le problème sous-jacent souvent apparent, porter une casquette
adolescents: **Traitement:**	trouble de la personnalité borderline thérapie cognitivo-comportementale inhibiteurs de recaptures de sérotonine, clomipramine

Tableau 4: **Age d'apparition, psychopathologie trimodale et traitement de la trichotillomanie**

6.Trichotillomanie

Le terme est mal choisi, car « tillo » veut dire tirer, et ce n'est pas ça que font les enfants. Ils tiraillent les cheveux, les tournent autour de leurs doigts et seulement à la fin suit l'arrachage. Ceci est important car quand on demande aux patients s'ils arrachaient les cheveux, la réponse sera «non». Tandis qu'à la question si on «jouait» avec les cheveux, la réponse sera affirmative. La manipulation des cheveux peut se faire à une partie précise du cuir chevelu ou encore, être dispersée un peu partout. Cliniquement il s'agit donc d'alopécies parfois circonscrites d'allure très irrégulières et parfois diffuses, avec des cheveux cassés de longueurs différentes bien ancrés *(figure 6)*. On peut retrouver une discrète desquamation et une inflammation par la manipulation répétée[6].

La distribution chaotique, parfois accentuée sur le coté dominant est typique et la différencie de l'alopécie symétrique par traumatisme ou par traction, mais c'est aussi cela qui la rend si proche de la pelade et de la teigne. Il faut toujours exclure des plaintes abdominales, indicatives d'un trichobézoar. Classiquement on range la trichotillomanie parmi les troubles obsessionnels compulsifs (TOC), car il y a un besoin compulsif et irrésistible de manipuler ses propres cheveux. Il y a un sentiment croissant de tension juste avant, et un plaisir ou un soulagement lors de l'arrachage des cheveux. L'acte peut se faire soit distraitement, p. ex. en regardant la télé, soit avec une grande concentration en sorte de «transe». Parfois il y a le besoin d'arracher les cheveux aussi à sa poupée. Ce phénomène est bien illustré par un cas



figure 7: **Trichotemnomanie. Un cheveu en repousse a une pointe fine. Un cheveu coupé est donc facilement reconnu comme tel.**

figure 8: **Pelade. Les cheveux en points d'exclamation sont pathognomiques de la pelade, leur base fine hypopigmentée est en contraste avec la partie supérieure.**

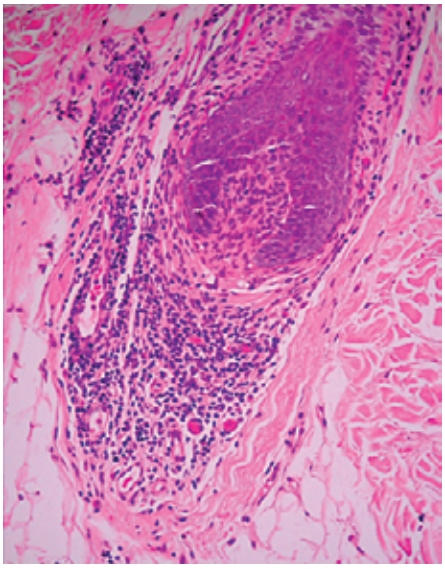

figure 9: **Pelade. Histologie typique en phase aiguë avec des lymphocytes péribulbaires en « essaim d'abeilles »**

que nous avons observé récemment à notre consultation. Il s'agit d'un cas de chute de cheveux simultanée chez un frère et une sœur. La fillette arrachait ses propres cheveux et ceux de son frère visiblement oligophrène avec calotte aplatie, avec lequel elle devait aller se promener dans son village et dont elle avait honte.

Si à première vue le diagnostic semble facile, il y a un grand piège: la combinaison d'une pelade et d'une trichotillomanie, pas rare sur la base d'un stress émotionnel commun d'où l'intérêt éventuel de pratiquer une biopsie pour établir le diagnostic. L'histologie est aussi utile pour convaincre des parents sceptiques. Pour que l'histologie soit typique elle doit être faite sur une plaque récente. L'âge et la psychopathologie sont d'apparition trimodale *(tableau 4)*.

- Un premier pic apparaît dans la première enfance entre 2 et 5 ans, surtout des fillettes. Dans la grande majorité de ces cas, la trichotillomanie reste un tic dans une conduite de soulagement de stress comme la succion du pouce; elle disparaît rapidement.
- Puis il y a un deuxième pic, plus tardif à environ 10–12 ans, éventuellement lié aux troubles de la puberté. Moins de 5% des patients souffrent de troubles psychologiques profonds, et la plupart des cas se résolvent sans aide pédopsychiatrique. Souvent, le déclenchement est associé à un évènement stressant dans la vie de la personne, que ce soit un conflit familial, échec à l'école ou autres. Il suffit de rendre attentifs parents et enfants à la cause de la chute des cheveux, les faire porter une casquette pendant toute la journée, même à l'école, pour mettre une barrière entre les doigts et la tête, et de résoudre le problème sous-jacent souvent apparent. Comparer l'arrachage des cheveux au mordillage des ongles permet de faire accepter le problème au patient et la famille. Une évolution longue et difficile est attendue pour les sujets dont la perte de cheveux excède six mois. A noter ici, que certains pensent que dans 10% des cas d'enfants le comportement pathologique est d'origine dysimmunitaire poststreptococcique, raison pour laquelle une anamnèse dirigée envers la survenue récente p. ex. d'une angine pourrait être justifiée[7].
- Et enfin un troisième pic chez l'adolescent et l'adulte Il faut penser alors à une psychopathologie importante du type d'un trouble de la personnalité borderline. Contrairement à l'enfant il y a chez l'adulte souvent une peur de devenir complètement chauve qui peut intensifier l'anxiété et peut induire une dépression. Chez l'adolescent et le jeune adulte la thérapie cognitivo-comportementale est préconisée. La trichotillomanie est plutôt difficile à traiter par les médicaments seuls, où les inhibiteurs de recapture de sérotonine montrent le plus d'effet. Dans les cas graves, on peut prescrire de la clomipramine. Une prise en charge multidisciplinaire est recommandée avant toute prescription de médicaments (risque de suicide)[8),9)].

7. La trichotemnomanie

Elle est décrite comme un besoin compulsif de se couper les cheveux, signant une psychopathologie importante. Il est pourtant admis qu'en générale il ne s'agit que d'une «pseudo maladie» dont le but est d'attirer l'attention sur soi même, ou même d'un simple acte manipulateur. Nous avons observé plusieurs cas de jeunes filles au pair à l'étranger, malheureuses dans leurs familles hôtes, qui prétendaient souffrir soudainement d'une chute de cheveux circonscrite. Leur seul but était d'interrompre rapidement leur stage et de se faire rapatrier pour raison médicale. L'indication du retour à la maison a entraîné la guérison rapide sans autres mesures.

A l'examen on note quelques rares plaques d'alopécie non-enflammées, avec des bouts de cheveux bien ancrés de longueur égale qui – selon les patients – sont des cheveux en repousse. Le test diagnostic est l'examen des cheveux, respectivement de leurs pointes, au microscope. Les pointes de ces soi-disant cheveux en repousse sont clairement de diamètre large, non pointu, et donc coupé *(figure 7)*.

8.Pelade (alopécie en aires)

La pelade est la cause la plus courante de plaques d'alopécies circonscrites acquises non-inflammatoires. Une personne sur 100–150 sera une fois dans sa vie touché d'une

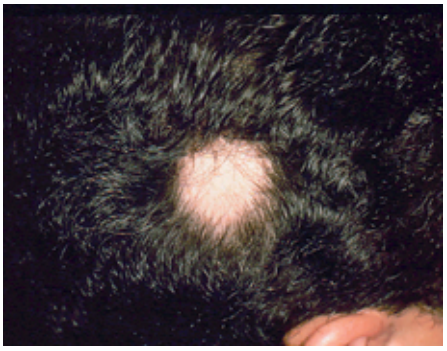

figure 10: **Pelade. La plaque alopécique ronde est typique mais pas constante.**

pelade, sans différence des sexes ou races. La clinique est en général non-équivoque, résumée dans les tableaux 5 et 6 où les signes pathognomiques sont les «cheveux en points d'exclamation» *(figure 8)*.
Le piège redouté est son association à une teigne, ou à une trichotillomanie. Dans des cas particuliers on aura recours à une biopsie, typique dans les cas aigus (figure 9), plus difficile à interpréter pour les cas chroniques. L'évolution est imprévisible. Deux tiers des patients ne présentent que quelques plaques *(figure 10)*, et guérissent spontanément ou sous traitement en 6–24 mois (80–95% des petits enfants avec durée de < 1 an). Un tiers des patients ne guérit pas à long terme avec des rechutes continuelles, une extension progressive (réticulaire, totale, universelle), une plaque peladique solitaire ne repoussant jamais, ou des guérisons de plaques et en même temps de l'apparition de nouvelles plaques. Des facteurs de mauvais pronostic sont l'atopie, une anamnèse familiale positive, une atteinte importante (pelade totale et universelle), une atteinte unguéale, la forme ophiasique (5%), et une progression rapide. Il s'agit d'une maladie de type auto-immune, sans que l'on puisse en préciser à ce jour la pathogénie. La cause reste donc, dans le cas individuel, toujours spéculative, le «stress» n'étant qu'un de multiples facteurs déclenchant possibles.

Trois hypothèses sont avancées, toutes probablement correctes pour l'un ou l'autre cas[10), 11)].

- L'hypothèse du «troisième facteur» préconise une réaction contre une des composantes du follicule en raison d'un antigène externe, p. ex. un agent infectieux ou un allergène, dans le sens d'une mimickrie moléculaire.
- L'hypothèse d'une déficience immunitaire est basée sur une réaction contre une des composantes normale du follicule en raison du système immunitaire cellulaire ou humorale déficient (présentation anormale du soi ou mauvais fonctionnement).
- L'hypothèse d'une déficience folliculaire comporte une réaction contre une des composantes anormale du follicule (fonction ou structure) par un système immunitaire normal.

En ce qui concerne le traitement de la pelade on retrouve dans la littérature des recommandations d'abstention thérapeutique. Ce n'est pas notre attitude dans la prise en charge d'un enfant avec une pelade. Un traitement est toujours entrepris en étant à l'écoute de l'enfant, sans acharnement thérapeutique. Un certain nombre de principes du traitement méritent d'être rappelés: les deux premières années un traitement actif et agressif est justifié. Pendant une durée de 2–5 ans, le traitement doit être conservatif, tandis qu'au-delà de 5 ans il faut s'abstenir de tout traitement, les follicules étant d'habitude à ce moment fibrosés, même s'il y a des guérisons bien au-delà ce temps. Il ne faut pas changer le traitement avant deux à trois mois, car il est physiologiquement impossible de pouvoir induire une repousse avant ce temps.

- Les corticoïdes intralésionnels représentent actuellement le seul traitement dont l'efficacité est prouvée scientifiquement. Ils sont administrés par injection à l'interface dermo-hypodermique avec une seringue ou au dermojet (p. ex. acétate de triamcinolone 10 mg/ml, 0.1 ml/cm^2, 1x/mois, 2–6 mois ; 2.5–5 mg/ml pour sourcils)[12)]. L'atrophie cutanée au lieu d'injection arrive dans 10% des cas, elle est réversible s'il n'y a pas de réinjection. Les traitements suivants sont néanmoins utiles par expérience clinique. **Les corticoïdes topiques puissants** doivent être appliqués à visée d'une pénétration profonde, donc comme onguent ou au moins comme crème; les lotions ne sont utilisé que quant les cheveux ont bien repoussés.
- **Un traitement d'irritation par anthraline** est utile en cas de rejet parental de corticoïdes (0.5%–3% pd. une heure /j pour provoquer une irritation marquée, ou 0.1%–0.5% appliqué la nuit entière). Elle est l'alternative pratique de l'immunothérapie topique par diphénylcyclopropénone, juridiquement expérimentale et réservé aux centres universitaires pour des raisons médico-légales.
- **Les inhibiteurs de la calcineurine, le tacrolimus et ascomycine,** sont efficace dans les modèles animaux mais inefficace cliniquement.
- **Le minoxidil** une fois par jour en 2% pour larges surfaces, en 5% pour les petites

Installation brutale à tous les âges (même congénitale)
Plaques uniques ou multiples (rare: diffuse)
Plaques à limites clairement circonscrites,

- ovalaires ou rondes
- sans érythème (rarement discrète rougeur, chez patient de couleur: hyperpigmentation)
- sans desquamation (rarement discrète desquamation)
- sans infiltration ou œdème (rarement peau pâteuse)
- asymptomatique (rarement discret prurit ou paresthésie)
- peau lisse avec orifices folliculaires préserves
- précoce: cheveux cassés à ras du cuir chevelu, cheveux en point d'exclamation

Tableau 5: **Description clinique de la pelade**

- Uniloculaire (tête, corps)
- Multiloculaire (tête, corps) (DD: alopécie syphilitique)
- Réticulaire confluente
- Ophiasique (gr: «serpent», région occipitale)
- Diffuse
- Diffuse ne touchant que les cheveux pigmentés
- Total (toute la tête) ou universelle (tout le corps) (7%)
- De l'ongle (aspect grésé, ou dépressions ponctiformes à «dès à ongle»)

Tableau 6: **Formes cliniques de la pelade**

surfaces, est une adjonction utile aux corticoïdes pour son effet de modulation immunologique et l'effet mitogénique sur le kératinocyte folliculaire[13].

- **Les traitements systémiques** comme les pulses intraveineux ou peroral de cortisone, la méthotrexate, ou les biologicals modernes se font de préférence en collaboration étroite avec un dermatologue spécialisé en trichologie ou un service de dermatologie universitaire. Le cas échéant un support psychologique est utile. A ne pas oublier la prescription d'une perruque ou postiche, payée en partie par l'AI.

Conclusion

Cette revue a comme but de donner des informations concrètes et pratiques pour la prise en charge des patients souffrant des maladies capillaires les plus courantes chez l'enfant. Même si objectivement une chute de cheveux n'est souvent qu'un problème d'ordre cosmétique, elle déclenche **parfois** chez le patient et ses proches des angoisses profondes **allant jusquà associer dégradation** et mort.

Une prise en charge rationnelle permet **non seulement** de rassurer les parents et l'enfant **mais** surtout de proposer des traitements efficaces, permettant d'éviter des séquelles permanentes. En cas de doute du diagnostic, la collaboration avec un dermatologue expérimenté **est fortement recommandée** (une biopsie est envoyée à un laboratoire de dermatopathologie, où la lecture des coupes se fait par un dermatologue,) et permettra **ainsi** de résoudre les cas plus complexes.

Correspondence:
Dr Pierre A. de Viragh
Médecin associé
Service de Dermatologie CHUV-Lausanne
et Schanzeneggstrasse 1
8002 Zurich

Références:

1. Mock M, Monod M, Baudraz-Rosselet F, Panizzon RG: Tinea capitis dermatophytes: susceptibility to antifungal drugs tested in vitro and in vivo. Dermatology 1998; 197: 361–367.
2. Carter DM et al.: Dermatologic birth defects and congenital skin disease. J Am Acad Dermatol 1984; 11: 974–83.
3. de Viragh PA: Le cheveu anagène lâche. Méd et Hyg 1993; 51: 585–590.
4. Morris HH, Klem G, Gilmore-Pollak W. Hair loss after prolonged EEG /video monitoring. Neurology 1992; 42: 1401–1402.
5. Hantash BM, Schwartz RA. Traction alopecia in children. Cutis 2003; 71: 18–20.
6. Nuss MA et al: Trichotillomania. Cutis 2003; 72: 191–196.
7. Kochman F et al: Trouble obsessionnel compulsif chez l'enfant induit par une infection streptococcique. Presse Med 2001; 30: 1747–51.
8. Tay YK,Levy ML,Metry DW, Trichotillomania in childhood: case series and review. Pediatrics 2004; 113: 484–498.
9. Chamberlain SR, MenziesL, Shakian BJ, Fineberg NA: Lifting the veil on trichotillomania. Am J Psychiatry 2007; 164, 568–574.
10. Seghal VN, Jain S: Alopecia areata. J Dermatol 2003; 30: 271–289.
11. Wasserman D, Guzman-Sanchez DA, Scott K et Mc Michael A: Alopecia areata. Int J Dermatol 2007; 46: 121–131.
12. MacDonald SP et al: Guidelines for the treatment of alopecia areata. Brit J Dermatol 2003; 149: 692–699.
13. Olsen EA et al.: Systemic steroids with or without 2% topical minoxidil in the treatment of alopecia areata. Arch Dermatol 1992; 128: 1467–1473.