with neurological disorders in The Netherlands. Prosth Orth Int 2006; 30(1): 35–43.
11) Morris Ch. Orthotic management of Children with Cerebral Palsy. J Prosth Orth 2002.14(4).
12) Balaban B, Yasar E, Dal U, Yazicioglu K, Mohur H, Kalyon TA. The effect of hinged ankle-foot orthosis on gait and energy expenditure in spastic hemiplegic cerebral palsy. Disabil Rehabil 2007; 29(2): 139–144.
13) Maltais D, Bar-Or O, Galea V, Pierrynowski M. Use of orthoses lowers the O(2) cost of walking in children with spastic cerebral palsy. Med Sci Sports Exerc 2001; 33 2): 320–325.
14) Romkes J, Brunner R. Comparison of a dynamic and a hinged ankle-foot orthosis by gait analysis in patients with hemiplegic cerebral palsy. Gait Posture 2002; 15(1): 18–24.
15) Bjornson KF, Schmale GA, mczyk-Foster A, McLaughlin J. The effect of dynamic ankle foot orthoses on function in children with cerebral palsy. J Pediatr Orthop 2006; 26(6): 773–776.
16) Lucareli PR, Lima MO, Lucarelli JG, Lima FP. Changes in joint kinematics in children with cerebral palsy while walking with and without a floor reaction ankle-foot orthosis. Clinics 2007; 62(1): 63–68.

Orthèses de marche pour l'enfant infirme moteur cérébral

Sebastian Grunt, Amsterdam
Traduction: Rudolf Schlaepfer, La Chaux-de-Fonds

Introduction

L'infirmité motrice cérébrale (IMC) est un trouble de la motricité non progressif mais qui se modifie dans le temps, provoqué par une lésion, durant la phase pré-, péri- ou postnatale, du cerveau en développement[1), 2)]. L'étiologie de l'IMC est très hétérogène. La prévalence se situe dans les pays industrialisés entre deux et trois pour mille enfants nés vivants. En plus de troubles moteurs d'intensité très variable, les patients atteints d'une IMC souffrent d'autres problèmes (p.ex. troubles de la perception visuelle et auditive, troubles cognitifs, épilepsie) et exigent par conséquent une prise en charge pluridisciplinaire. D'après les symptômes cliniques, nous distinguons trois formes: l'IMC spastique, l'IMC dyskinétique et l'IMC ataxique[2)]. L'IMC spastique est la forme de loin la plus fréquente. Les concepts de traitement présentés dans cet article s'adressent prioritairement aux enfants avec une IMC spastique. La spasticité est définie comme résistance de certains groupes de muscles à l'extension passive, dépendante de la vitesse et accompagnée d'une augmentation pathologique des réflexes proprioceptifs. Chez les enfants avec une IMC dyskinétique prédominent les mouvements involontaires des membres touchés, apparaissant aussi au repos[3)]. Par ataxie, nous entendons une faculté de coordination et une proprioception réduites.

L'étendue de l'atteinte motrice dépend du type de lésion et de la forme d'IMC. En ce qui concerne la locomotion, certains enfants maintiennent leur faculté de marcher (sans appareillage) jusqu'à l'âge adulte, alors que d'autres n'apprennent jamais à marcher[4)]. La motricité pathologique aboutit à des troubles de la marche avec une stabilité déficiente, nécessitant une grande dépense d'énergie. S'installent alors des raccourcissements musculaires et des déformations orthopédiques secondaires qui influencent à leur tour négativement la motricité. Se produit ainsi un cercle vicieux qui, s'il n'est pas reconnu à temps ou si le traitement est inadéquat, fera perdre au patient sa faculté de déambulation.

La physiothérapie et éventuellement l'ergothérapie sont généralement indiquées. On dispose aussi de traitements médicamenteux, p.ex. par spasmolytiques. Durant les dernières années ont été développés de nouveaux traitements de la spasticité (p.ex. Baclofen par voie intrathécale, rhizotomie dorsale sélective, injection intramusculaire de toxine botulique)[5)]. Certains cas nécessitent une correction chirurgicale des déformations orthopédiques et/ou des rallongements de muscles. La mise à disposition de déambulateurs ainsi que les traitements par orthèses et souliers orthopédiques sont un des piliers de la prise en charge des enfants IMC. La suite de cet article portera sur le traitement au moyen d'orthèses (notamment orthèses jambières).

Altérations de la marche de l'enfant IMC

L'observation de la marche est un challenge quotidien pour les médecins et les thérapeutes s'occupant d'enfants dont la marche dévie de la normale. La description systématique des troubles de la marche permet d'adapter les traitements nécessaires de façon optimale au patient. Durant la consultation, il est souvent difficile d'évaluer dans le détail les anomalies de la marche; la documentation vidéo peut alors s'avérer d'une grande aide. Bien qu'il existe de nombreuses méthodes d'analyse de la marche, dont certaines très modernes (analyse de la marche en 3-D permettant l'évaluation de la mobilité de certaines articulations, EMG de surface pour l'analyse de l'activité de certains groupes de muscles pendant un cycle de marche, plaques permettant d'analyser les forces agissant sur certaines parties du corps etc.), pour la pratique clinique un simple enregistrement vidéo en deux plans (face et profil) suffit généralement. L'examen méticuleux de ces enregistrements vidéo nous livre des informations sur la position de chaque articulation durant

	Type 1	Type 2	Type 3	Type 4	Type 5
	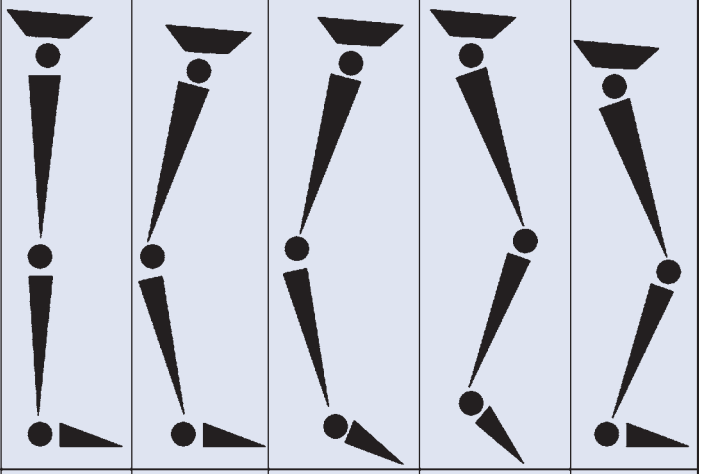				
Genou	normal	hyper-extension	hyper-extension	flexion	flexion
Contact plantaire	complet	complet	incomplet	incomplet	complet

Figure 1: **Amsterdam Gait Classification. Représentation schématique et description sous forme de tableau des différents types de marche. Les figures illustrent la position du genou et du pied au milieu de la phase d'appui.**

un cycle de marche. De façon simplifiée, le cycle de marche se divise en une phase d'appui et une phase dynamique. La phase d'appui correspond à la durée de contact du pied avec le sol. La phase dynamique débute au moment où le pied quitte le sol et se termine dès que le pied retrouve son appui. Les deux jambes sont évaluées séparément. L'identification des altérations de la marche étant nécessaire à la planification du traitement par orthèses, nous décrirons ici les anomalies de la marche les plus fréquentes chez l'enfant IMC. Pour des descriptions plus spécifiques, nous vous conseillons la littérature spécialisée. Un aperçu très complet et compréhensible de l'analyse clinique de la marche se trouve p.ex. dans le livre de Jaqueline Perry[6]. Le livre de James Gage résume spécifiquement les altérations de la marche d'enfants IMC[7].

Dans la littérature, les définitions des anomalies de la marche chez l'enfant IMC varient beaucoup et sont en général plutôt comparatives (p.ex. «toe-walking» ou «stiff-knee-gait») que descriptives (p.ex. flexion plantaire accentuée de l'articulation proximale de la cheville au milieu de la phase d'appui» ou «flexion réduite du genou durant la phase dynamique»). Cela peut amener à des malentendus. Différents systèmes de classification ont été créés afin d'améliorer la communication entre médecins et thérapeutes. Ces systèmes de classification sont en partie très différents l'un de l'autre et se basent sur des concepts différents. Aucun système de classification ne permet une description exhaustive de toutes les altérations de la marche. Il n'existe à ce jour pas de système de classification communément accepté qui faciliterait le traitement et permettrait une appréciation de l'incidence des différents types de démarche des enfants IMC[8]. Malgré cela, plusieurs de ces systèmes de classification ont pu s'établir dans la pratique clinique.

Le système de classification décrit ici (Amsterdam Gait Classification) peut s'appliquer tant pour les patients avec atteinte unilatérale que bilatérale. La classification en différents types de marche repose sur la position du genou et le contact du pied avec le sol au milieu de la phase d'appui. La position des articulations est appréciée à partir d'un enregistrement vidéo latéral (de préférence sur image arrêtée). *La fig. 1* présente de façon schématique les différents types de démarche de l'Amsterdam Gait Classification. Ils sont décrits en détail ci-dessous. Ce système de classification a fait ses preuves pour la prescription d'orthèses[9), 10)].

Type 1: Faiblesse des élévateurs du pied

Chez l'enfant peu atteint, les difficultés de marche se manifestent souvent exclusivement par une faiblesse des élévateurs du pied; durant la phase dynamique l'extension dorsale dans l'articulation proximale de la cheville est réduite, le patient marche sur l'avant-pied. Au milieu de la phase d'appui, le contact du pied avec le sol est complet, la position du genou est normale. Cette altération de la marche est due à une faiblesse du muscle tibial antérieur et/ou un raccourcissement des muscles jumeaux, www.swiss-paediatrics.org/paediatrica/vol18/n6/video1.htm.

Type 2: Hyperextension du genou, contact au sol complet

À l'origine de cette altération de la marche se trouve une activité précoce et excessive des muscles jumeaux et soléaire. Elle se caractérise par une hyperextension du genou au milieu de la phase d'appui. Le contact du pied avec le sol reste complet, www.swiss-paediatrics.org/paediatrica/vol18/n6/video2.htm.

Type 3: Hyperextension du genou, contact au sol incomplet

Lors de ce type de démarche, en plus des anomalies décrites pour le type 2, on observe un décollement précoce du talon du sol («early heelrise»). Au milieu de la phase d'appui, le contact du pied avec le sol est incomplet, le patient s'appuie sur l'avant-pied. Dans ce cas aussi on trouve une activité précoce et excessive des muscles jumeaux et soléaire, www.swiss-paediatrics.org/paediatrica/vol18/n6/video3.htm.

Type 4: Flexion du genou, contact au sol incomplet

Le type 4 se caractérise par une flexion accentuée du genou et de la hanche. Au milieu de la phase d'appui, le contact du pied avec le sol est incomplet, le patient s'appuie sur l'avant-pied. Cette anomalie de la marche peut être due à une activité excessive du muscle jumeau et/ou des ischio-jambiers. Il existe un risque de développer un raccourcissement du psoas, des ischio-jambiers et des muscles jumeaux avec, à plus long terme, des contractures arthrogènes des articulations du genou et de la hanche, www.swiss-paediatrics.org/paediatrica/vol18/n6/video4.htm.

Type 5: Flexion du genou, contact au sol complet

Cette altération de la marche se caractérise, comme le type 4, par une flexion accentuée du genou et de la hanche. Contrairement au type 4, au milieu de la phase d'appui,

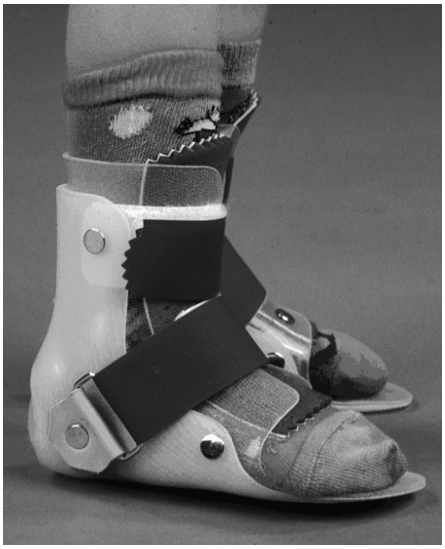

Figure 2: **Orthèse jambière supramalléolaire. L'orthèse se ferme au-dessus des malléoles. Les orthèses jambières supramalléolaires s'utilisent pour la correction de déviations dans l'articulation distale de la cheville, elles n'influencent par contre que peu les déformations de l'articulation proximale de la cheville.**

Figure 3: **Orthèse jambière avec soutien dorsal et charnière (= hinged AFO). La charnière permet l'extension dorsale de la cheville tout en bloquant la flexion plantaire.**

Figure 4: **Orthèse jambière avec soutien dorsal en Kevlar sans charnière. Contrairement au modèle avec charnière, cette orthèse ne permet pas de mouvement dans l'articulation proximale de la cheville.**

le contact du pied avec le sol est complet. On trouve une faiblesse des muscules jumeaux et soléaire qui peut se développer spontanément ou secondairement à un rallongement chirurgical du tendon d'Achille. Cette altération de la marche a le pronostic le plus mauvais et nécessite une prise en charge très rigoureuse. Dans la littérature, elle est mentionnée aussi sous le terme de «crouch-gait», www.swiss-paediatrics.org/paediatrica/vol18/n6/video5.htm.

Les orthèses

Les orthèses sont des moyens techniques utilisés en soutien à des parties du corps dont la fonction est partiellement limitée. Elles sont utilisées lors du traitement de différentes maladies neurologiques ou orthopédiques. Comme décrit dans des textes d'Hippocrate, le traitement des fractures par des attelles remonte à l'antiquité. Au 17ème et surtout 18ème siècle, l'appareillage orthopédique a été progressivement intégrée à la chirurgie orthopédique et différents types d'orthèses ont été développées, dont certaines ne diffèrent pas beaucoup des modèles utilisés aujourd'hui. Le traitement des enfants IMC par des orthèses devint de plus en plus important au début du 20ème siècle et a été constamment développé jusqu'à nos jours.

Alors que les orthèses étaient jadis confectionnées essentiellement en cuir et en métal, depuis les années 70 du siècle passé, les matériaux synthétiques ont progressivement fait leur entrée.
Le polypropylène est la matière synthétique la plus utilisée pour la fabrication d'orthèses. Le polypropylène a l'avantage de garantir une solidité et une résistance suffisantes, tout en étant plus léger. Des orthèses sont aussi produites avec des matériaux plus durs, tels les résines artificielles et récemment aussi le carbone. Après avoir pris une empreinte en plâtre sur le patient, l'orthèse sera adaptée à un modèle en plâtre à l'aide de matériaux réchauffés et ramollis. On obtient ainsi une forme adaptée individuellement; c'est plus agréable pour l'enfant et le risque de formation de décubitus est moins grand.

Indications pour la prescription d'orthèses chez l'enfant IMC

Les indications pour la prescription d'orthèses chez l'enfant sont[11]:

- La correction et/ou la prévention de déformations
- L'amélioration de la stabilité de la marche
- L'amélioration de facultés existantes
- L'aide à l'acquisition de nouvelles compétences
- L'amélioration de l'efficacité de la marche

Par le port d'une orthèse, des forces physiques agissent sur le corps et celui-ci réagit par des forces opposées. Corps et orthèse forment ainsi un système fermé. La fonction musculaire altérée par la maladie génère, chez l'enfant IMC, une sollicitation anormale du squelette. Pendant la croissance surtout, cela peut provoquer des déformations orthopédiques. Par une orthèse spécifiquement adaptée, cette sollicitation anormale peut être réduite et le corps «contraint» à une position «normale». Cela permet d'éviter des déformations orthopédiques.
Jusqu'ici, pour la prévention ou pour la correction de déformations, des orthèses souvent lourdes et longues étaient prescrites. Il est apparu que ces orthèses lourdes amenaient plutôt à une péjoration de la marche et qu'elles étaient refusées par les enfants. Aujourd'hui, dans la plupart des cas, nous adaptons à l'enfant IMC sachant marcher des orthèses se limitant au bas de la jambe.
Il a pu être démontré qu'avec ces orthèses courtes on obtient chez l'enfant IMC non seulement une prévention et une correction des déformations orthopédiques, mais aussi une amélioration de la marche et une diminution de la dépense énergétique[12), 13)].
Lors de la prescription d'une orthèse, il ne faut pas perdre de vue le but dans lequel elle

Figure 5: **Orthèse jambière du type floor-reaction-orthesis. Cette orthèse a un soutien ventral. Cette disposition permet une étendue du moment d'extension du genou et empêche ainsi la flexion du genou.**

a été prescrite. Le type et la construction de l'orthèse, les corrections visées (p.ex. correction d'un varus ou d'un valgus de l'articulation distale de la cheville), la solidité de la semelle (semelle rigide, semelle rigide à ressort, aucun renforcement de la semelle) et éventuellement la fermeture de l'orthèse (velcro, soulier intérieur avec lacets) devraient être documentés et indiqués à l'orthésiste. L'effet thérapeutique doit être contrôlé régulièrement. La prescription d'une orthèse ne diffère dans ce sens pas de celle d'un médicament. Le traitement par une orthèse peut aussi s'accompagner d'effets indésirables comme des décubitus ou une péjoration des compétences fonctionnelles; le concept thérapeutique doit alors être réévalué.

Les types d'orthèses jambières les plus fréquemment utilisées chez l'enfant IMC

Dans la littérature anglophone, les orthèses sont désignées d'après l'articulation qu'elles englobent (p.ex. AFO = ankle-foot-orthosis, KAFO = knee- ankle-foot-orthosis etc.). Ci-dessous nous discutons en première ligne les orthèses jambières (= AFO) les plus fréquemment utilisées chez l'enfant IMC.

Orthèse jambière supramalléolaire (anglais: dynamic ankle-foot-orthosis)

Il s'agit d'orthèses fermées qui se prolongent jusqu'à quelques cm au-dessus des malléoles (*fig. 2*). La semelle de ces orthèses n'est pas renforcée. Les orthèses jambières supramalléolaires sont confectionnées le plus souvent en polypropylène ou en résine synthétique. Elles permettent la correction de la position d'appui de l'articulation distale de la cheville (p.ex. lors d'un pes plano-valgus marqué), influencent par contre peu l'articulation proximale de la cheville (p.ex. le «toe-walking»)[14]. Les orthèses jambières supramalléolaires semblent être utiles surtout pour les plus petits enfants ne nécessitant pas d'aide à la marche. Elles favorisent le développement des compétences motrices (position debout, marche, course)[15].

Orthèse jambière classique à soutien dorsal avec ou sans charnière (anglais: hinged ankle-foot-orthosis resp. rigid ankle-foot-orthosis)

Cette orthèse jambière a un soutien dorsal et arrive jusqu'à 5 à 10 cm en dessous du genou. Elle est fabriquée en polypropylène, en résine synthétique ou en carbone, ce dernier étant léger mais très cher. La semelle peut être rigide, à ressort ou sans aucun renforcement. L'orthèse peut englober une charnière à hauteur de l'articulation proximale de la cheville (= hinged ankle-foot-orthosis, (*fig. 3*) ou être façonnée sans charnière (= rigid ankle-foot-orthosis), (*fig. 4*). La charnière se règle spécifiquement selon l'altération de la marche. Les charnières ont le désavantage d'alourdir et d'agrandir l'orthèse, ce qui rend souvent difficile le choix d'un soulier. Il est préférable de ne pas intégrer des charnières dans une orthèse jambière lors de déformations sévères du pied.

Floor-Reaction-Orthosis (FRO) avec ou sans charnière

Cette orthèse jambière a un soutien ventral et arrive jusqu'à 5 à 10 cm en dessous du genou (*fig. 4*). Par sa construction, la FRO permet une meilleure extension du genou au milieu de la phase d'appui[16]. Les FRO sont réalisées en matériel résistant, tels les résines et le carbone. Elles peuvent englober une charnière. Pour obtenir une extension optimale du genou, la semelle de cette orthèse devrait être ou renforcée ou à ressort. Le renforcement de la semelle permet une amplification du levier agissant sur l'extension du genou. Il a par contre le désavantage de bloquer le déroulement du pied, ce qui peut être ressenti désagréablement par le patient.

Quel type d'orthèse chez quel patient

Pour les enfants dont l'altération de la marche consiste simplement en une faiblesse de l'élévation du pied (type 1), une orthèse jambière n'est en général pas nécessaire et le port de souliers mi-hauts améliore déjà sensiblement la marche. Les déformations du pied (pes plano-valgus ou pes varus) sont par contre une indication au traitement.

Les enfants ayant une altération caractérisée par une (hyper)extension du genou au milieu de la phase d'appui et contact complet du pied avec le sol (type 2), devraient être appareillés avec une orthèse jambière avec soutien dorsal et charnière au niveau de l'articulation proximale de la cheville (extension dorsale libre, blocage de la flexion plantaire), car ils courent le risque de développer une instabilité du genou (*fig. 6*). Lors de déformations du pied, il est préférable de renoncer à la charnière. Une alternative est le traitement par la toxine botulique. Le pied équin purement dynamique (flexion plantaire dans l'articulation proximale de la cheville accentuée lors de la phase d'appui avec longueur normale des muscles jumeaux) ne devrait pas être traité chirurgicalement, en raison du risque d'une insuffisance secondaire des muscles jumeaux (ce qui a pour conséquence que l'enfant ne court plus et/ou marche moins bien).

Les enfants avec hyperextension du genou et contact au sol incomplet du pied lors de la phase d'appui (type 3), devraient bénéficier d'une orthèse jambière dorsale sans charnière, si possible en position neutre ou avec une légère extension dorsale dans l'articulation proximale de la cheville. Lorsque des raccourcissements musculaires ne permettent pas la position neutre de la charnière, nous conseillons un traitement temporaire avec la toxine botulique (muscle soléaire et muscles jumeaux) en combinaison avec des plâtres, www.swiss-paediatrics.org/paediatrica/vol18/n6/video6.htm.

Les enfants avec une anomalie du type 4 (flexion accentuée du genou, contact du pied avec le sol incomplet au milieu de la phase d'appui), encourent un risque accru de développer une péjoration progressive de leur faculté de marche. Les enfants avec une hémiplégie risquent des complications orthopédiques (raccourcissement



Figure 6: **Patiente avec diplégie spastique. Pieds nus, nous constatons une hyperextension du genou (fig. de gauche). L'orthèse jambière dorsale s'oppose à l'hyperextension. Les traits lilas indiquent les vecteurs des forces générées par la position des articulations. Sur l'illustration de gauche, la ligne passe devant le genou, la force agit devant le genou ce qui provoque un mouvement d'extension. Sur l'illustration de droite la ligne passe à travers l'articulation, sa position reste neutre.**

Figure 7: **Patient avec diplégie spastique. Pieds nus en phase d'appui, on note une flexion du genou et un contact incomplet du pied avec le sol (illustration gauche). La floor-reaction-orthesis s'oppose à la flexion du genou (illustration droite). Les traits lilas indiquent les vecteurs des forces agissant sur les articulations. Sur l'illustration de gauche, la ligne passe derrière le genou, la force agit derrière le genou et provoque une flexion. Sur l'illustration de droite, la ligne passe à travers l'articulation, sa position reste neutre.**

des muscles psoas, ischio-jambiers, jumeaux, contractures arthrogènes); en cas de diplégie, surtout les patients ne pouvant marcher qu'avec aide risquent de perdre la faculté de déambulation. Les patients avec ce défaut de la marche peuvent être appareillés avec une orthèse jambière avec soutien dorsal et semelle rigide ou avec une FRO (*fig. 7*), www.swiss-paediatrics.org/paediatrica/vol18/n6/video7.htm. Ces dernières ne sont indiquées que si le patient a suffisamment de force dans les extenseurs de la hanche. Pour les enfants ne nécessitant pas de déambulateur, les semelles rigides (p.ex. en Kevlar), empêchant le déroulement de l'avant-pied, peuvent être une alternative. Lorsque la correction de ce défaut de la marche avec une orthèse jambière n'est pas possible, le traitement peut se combiner avec un traitement par toxine botulique et avec physiothérapie intensive. Chez l'enfant plus âgé, une intervention orthopédique est souvent nécessaire.

Les enfants dont l'altération de la marche est caractérisée par une flexion accentuée du genou et un contact complet du pied avec le sol au milieu de la phase d'appui (type 5), ont un mauvais pronostic. Cette forme de démarche anormale est grevée d'une dépense en énergie très importante et souvent, en raison de la surcharge des genoux, se développent des complications secondaires de cette articulation. Une possibilité de traitement consiste en l'adaptation d'une FRO avec une charnière au niveau de l'articulation proximale de la cheville. La charnière devrait bloquer l'extension dorsale au milieu de la phase d'appui, l'étendue du mouvement possible étant adaptée individuellement. Une intervention orthopédique ne peut pas être évité en général, www.swiss-paediatrics.org/paediatrica/vol18/n6/video8.htm.

Conclusions

Les orthèses jouent depuis longtemps un rôle important dans la prise en charge des enfants IMC. Les orthèses peuvent prévenir des contractures, améliorent la stabilité et diminuent la perte d'énergie lors de la marche. Elles facilitent aussi l'apprentissage de compétences. L'indication au traitement par une orthèse et le choix du type d'orthèse doivent faire l'objet d'un examen clinique méticuleux et d'une analyse systématique de l'altération de la marche. Les buts du traitement doivent être clairement définis. Le traitement par orthèses nécessite un suivi régulier avec évaluation de l'effet thérapeutique et – si nécessaire – adaptation du concept thérapeutique.

Correspondance:
Dr. med. Sebastian Grunt
Department of Rehabilitation Medicine
VU University Medical Center (VUMC)
De Boelelaan 1117
Postbox 7057
1007 MB Amsterdam
Niederlande
s.grunt@vumc.nl

Pour la rédaction de cet article, l'auteur a été soutenu par la Fondation Anna Müller-Grocholski à Zürich et la Fondation Cerebral à Berne.

Références

Voir le texte allemand